令和4年度　第一回症例検討会

症例1　甲状腺

熊本中央病院　　福永　光志朗

【患者】40歳代　女性
【主訴】息切れ
【既往歴】特記事項なし
【現病歴】当院の検診受診し、内科診察で左甲状腺腫瘤を指摘された。当院エコー所見では、左葉に55×24×40mmの充実性腫瘤を認めた。楕円形、境界明瞭平滑、内部低～等エコー不均一、微細点状エコー（＋）、嚢胞変性（＋）、血流は内部と辺縁に（＋）、明らかな辺縁低エコー帯はなく、浸潤所見（－）であった。
CT所見では、腫大した左甲状腺内に長径57ｍｍ径の低吸収陰影を認め、造影では内部はおおむね均質に造影されていた。エコー所見、CT所見からは、いずれも腺腫様甲状腺腫が疑われた。

（選択肢）

①橋本病

②腺腫様甲状腺腫

③乳頭癌

④髄様癌

⑤未分化癌

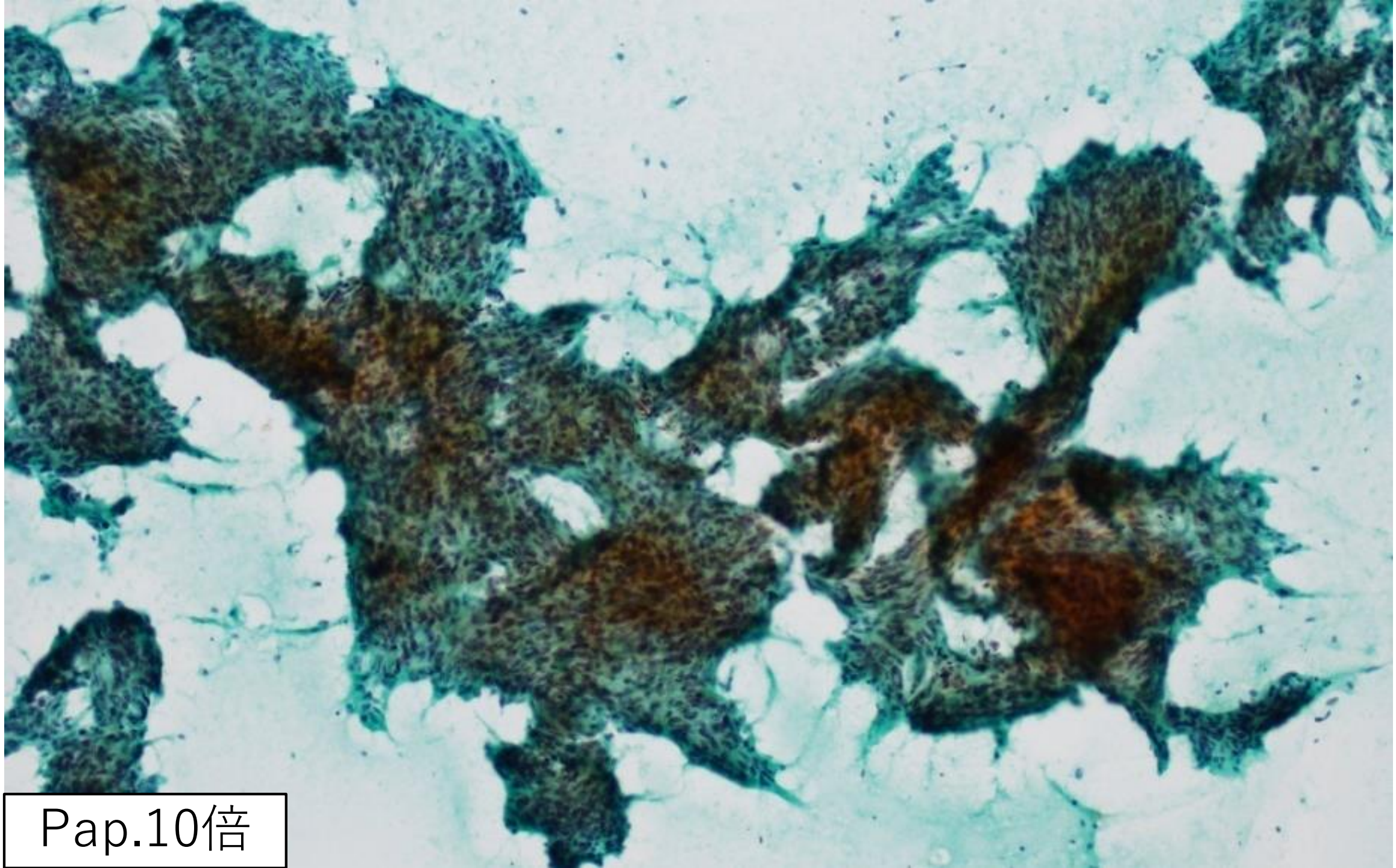

Pap.10倍

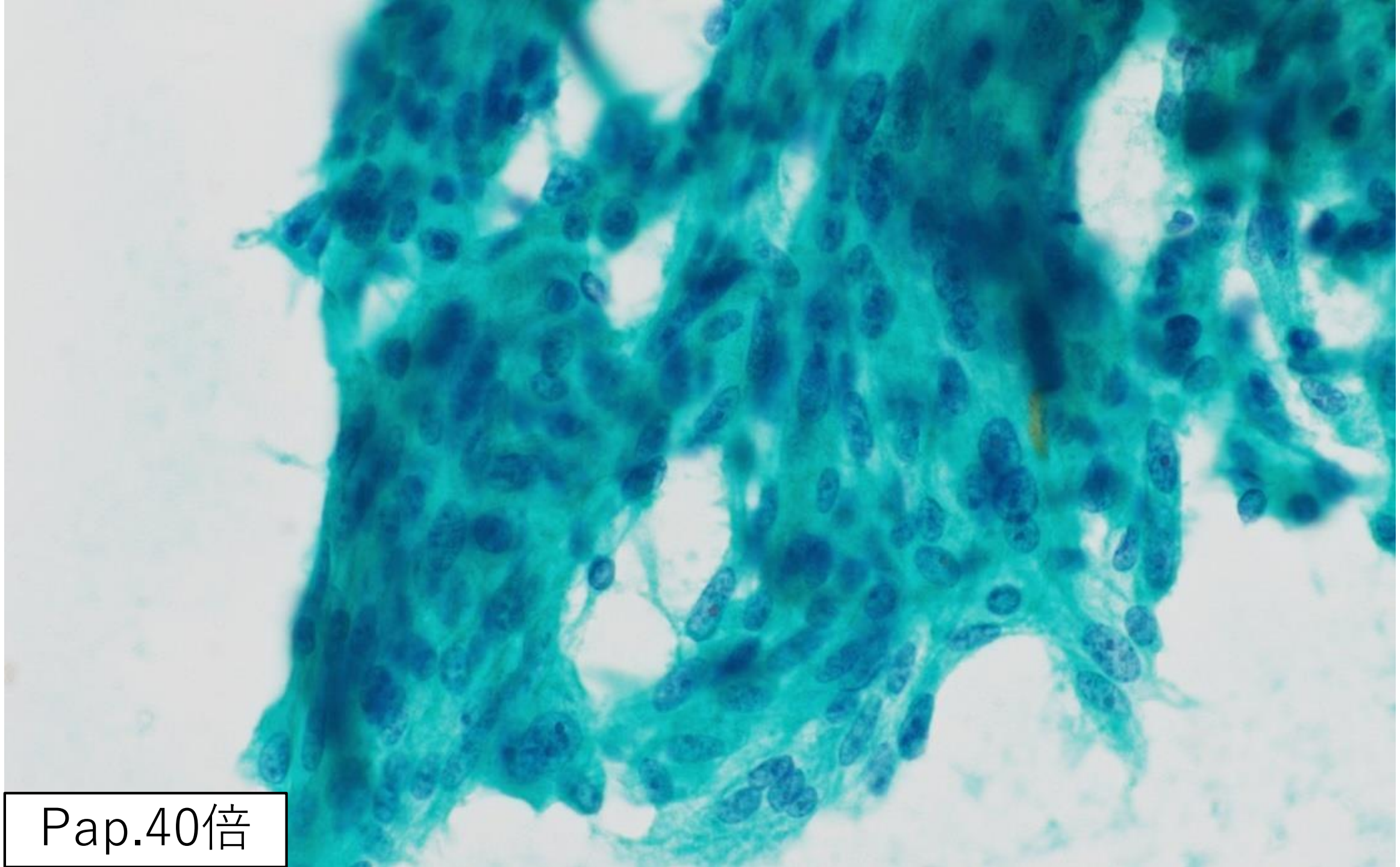

Pap.40倍

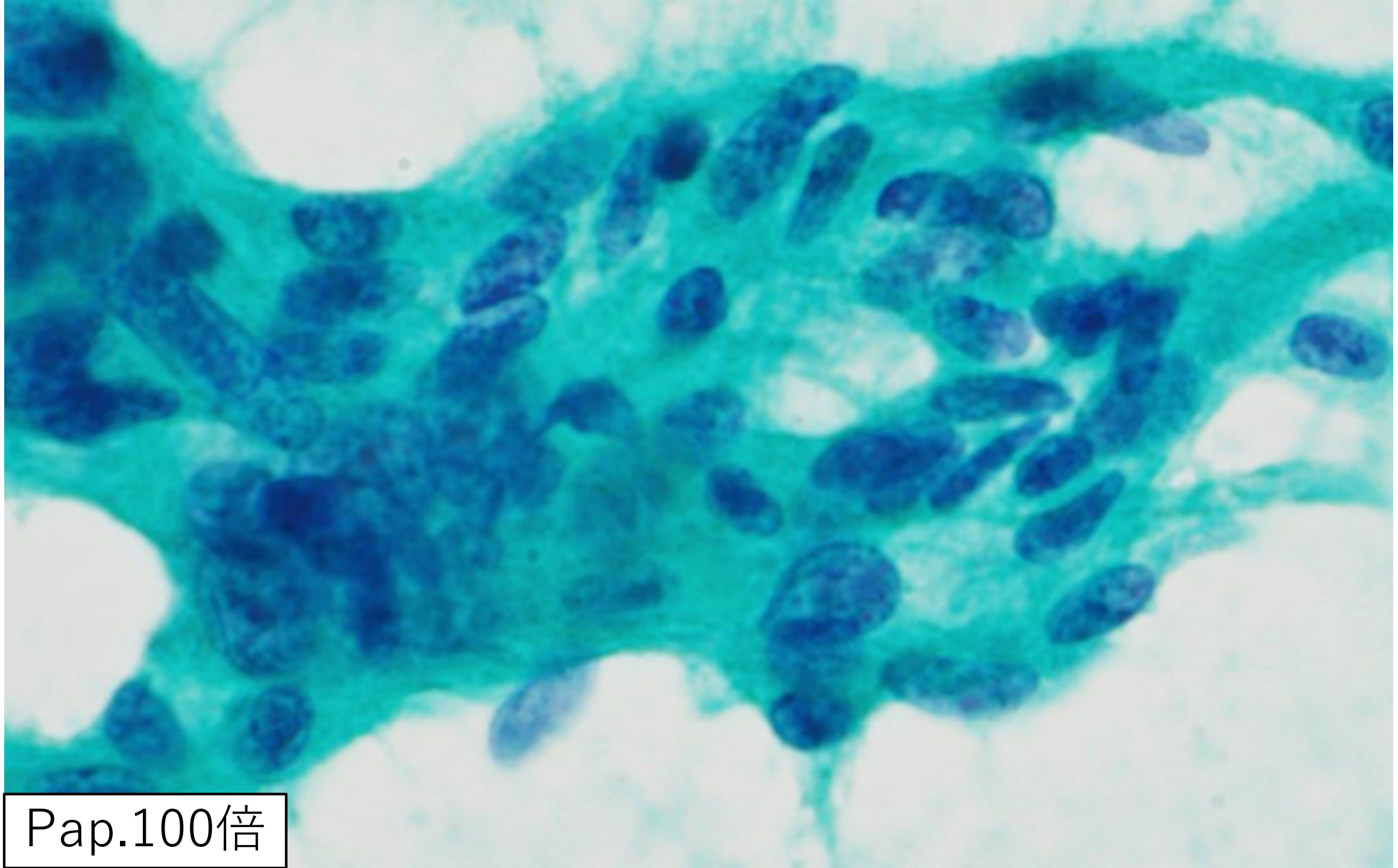

Pap.100倍

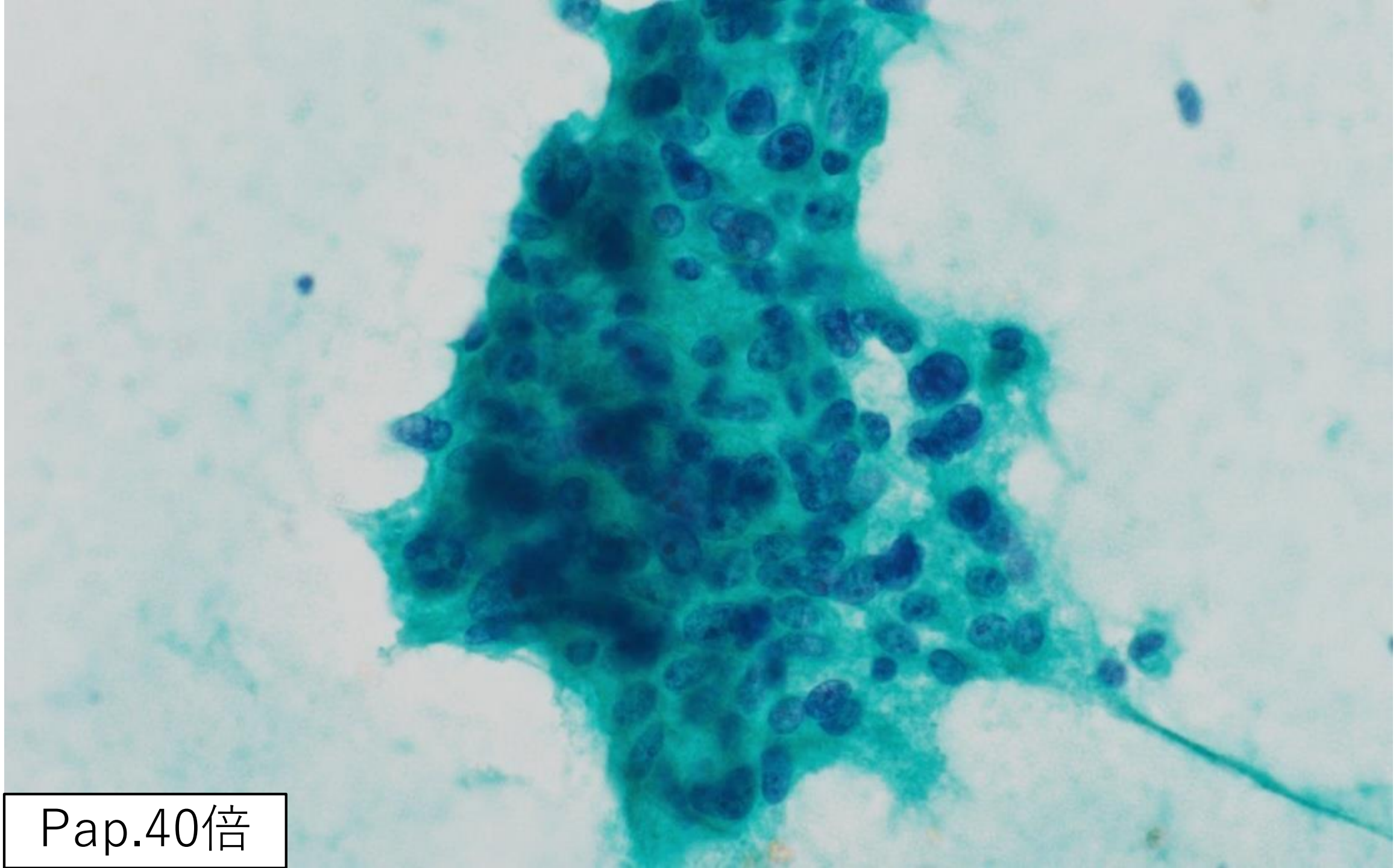

Pap.40倍

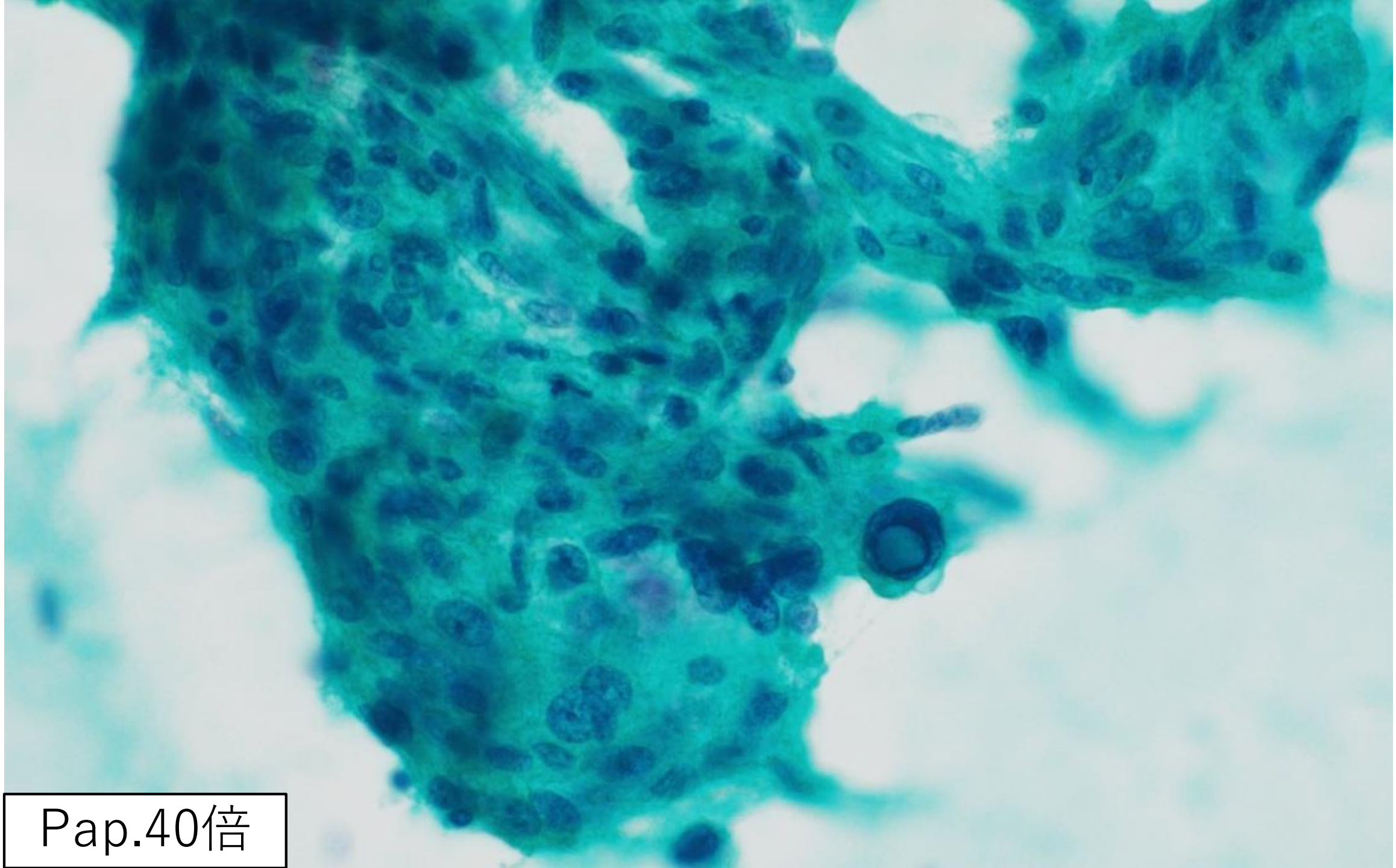

Pap.40倍

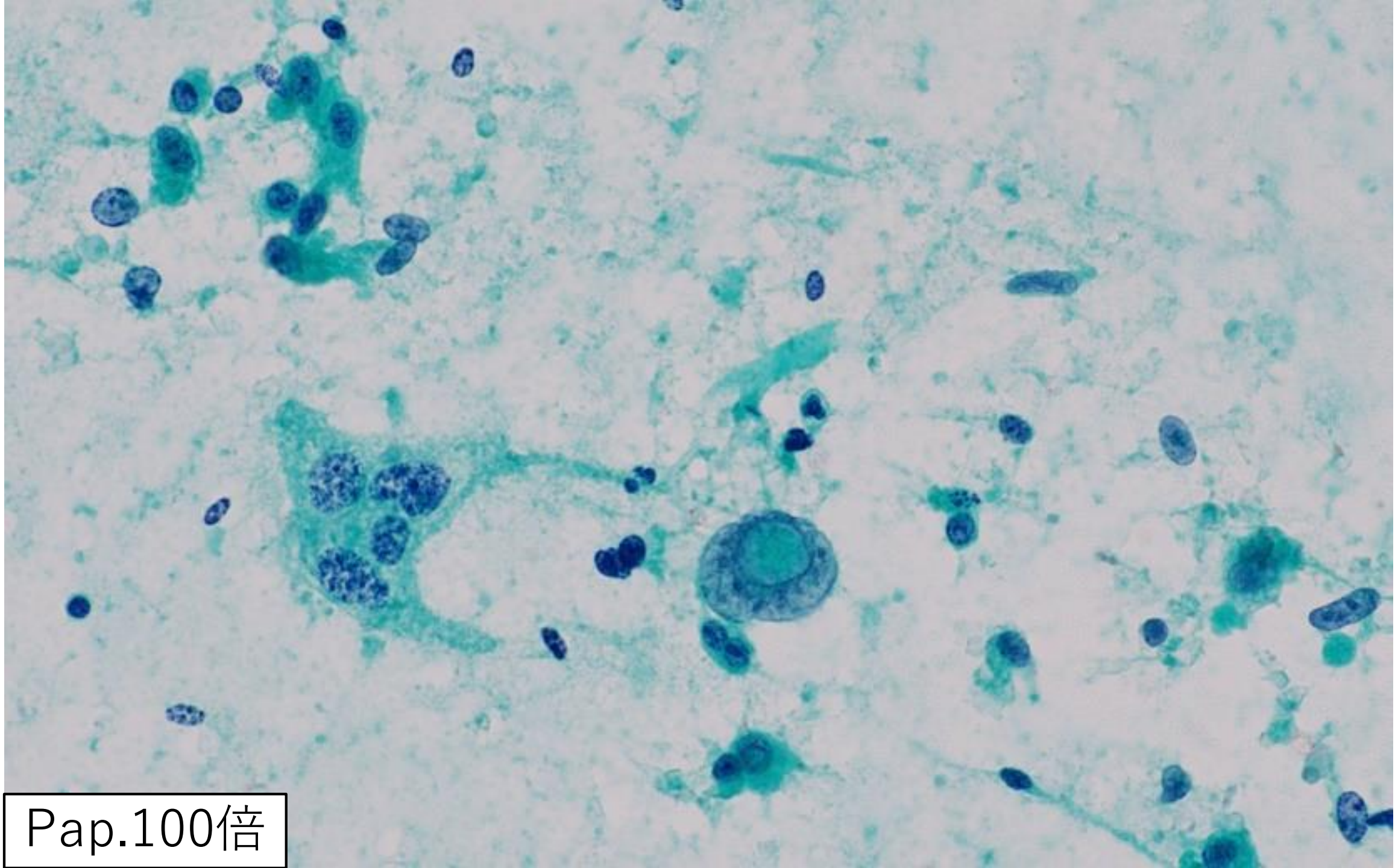

Pap.100倍

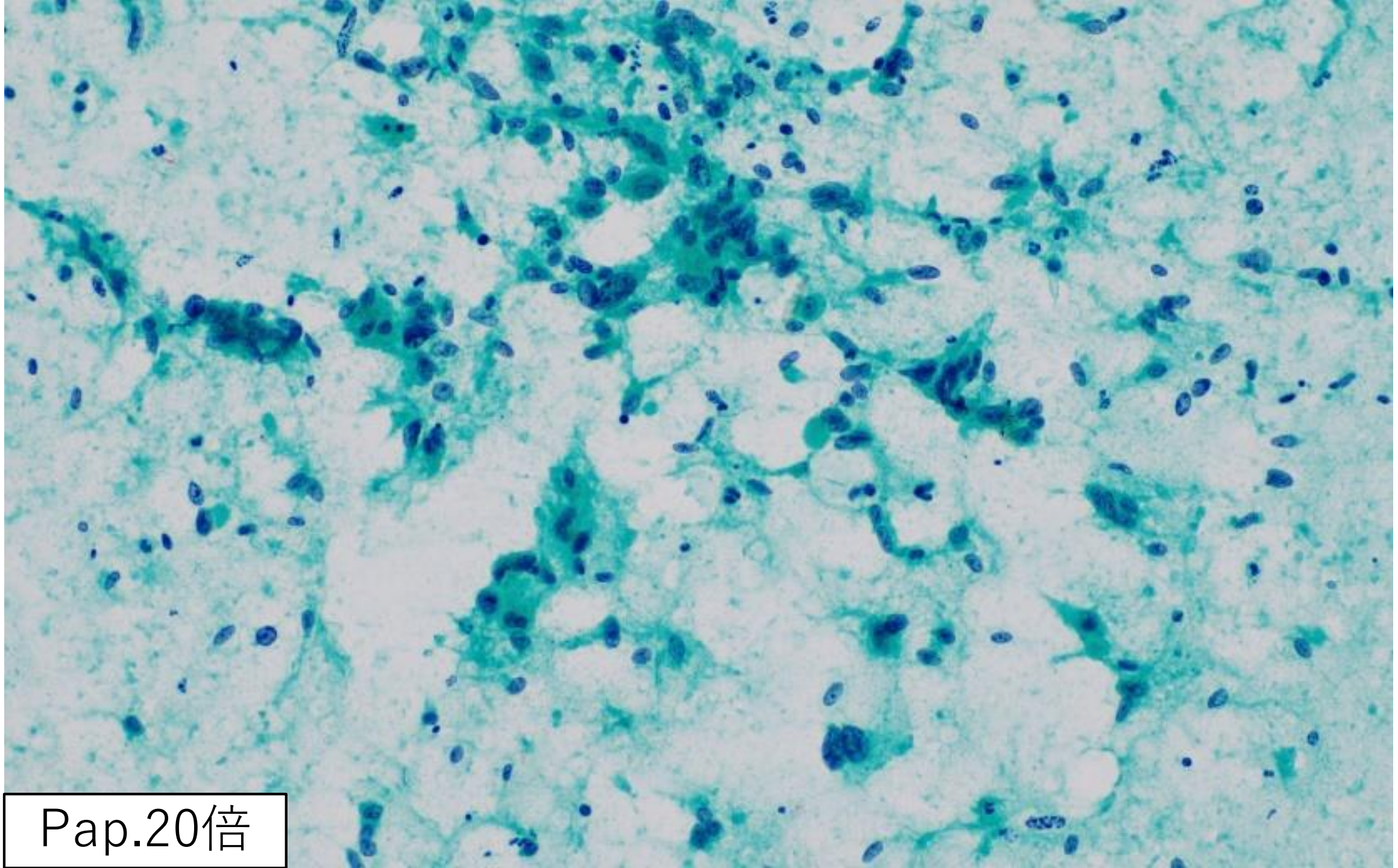

Pap.20倍

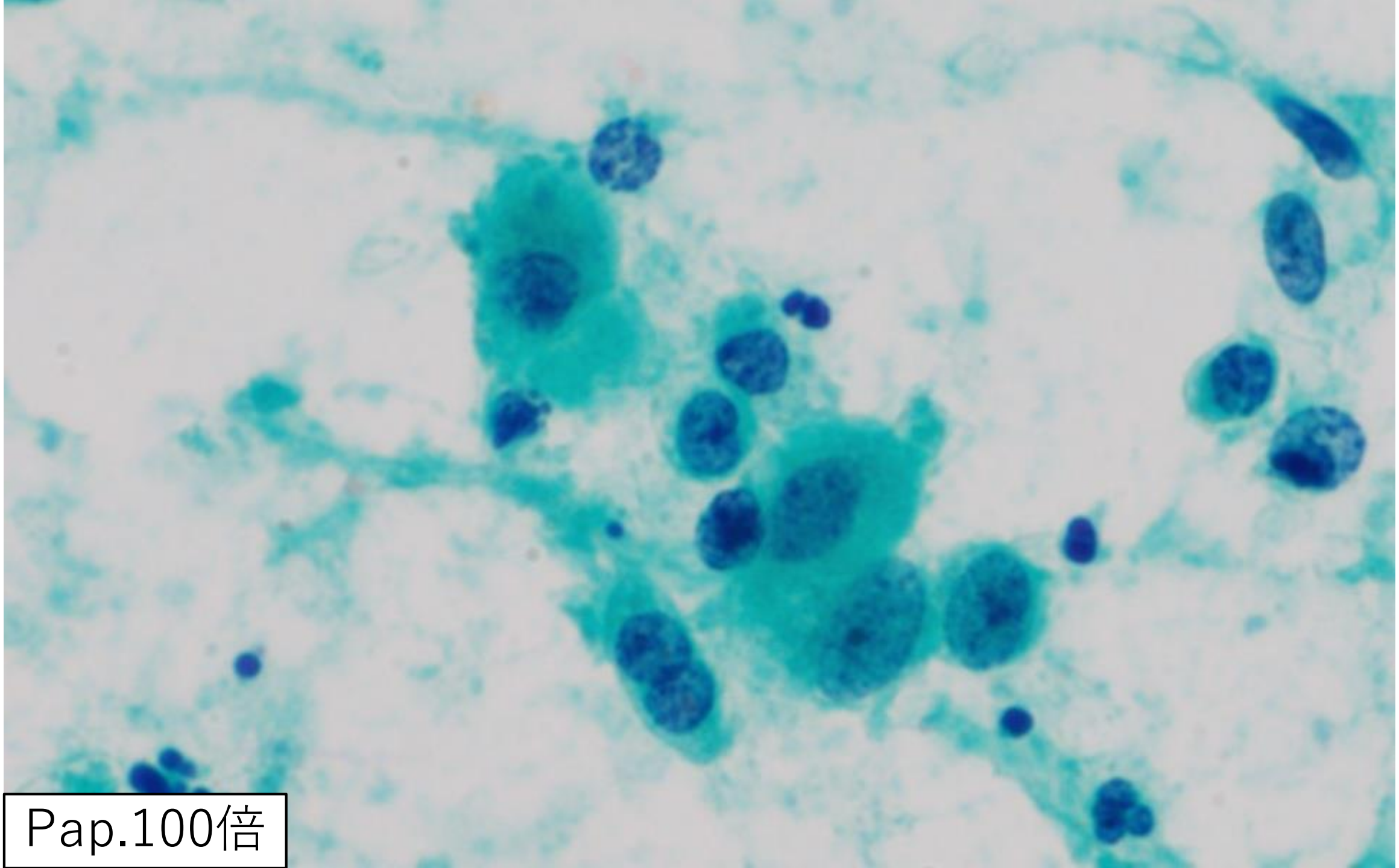

Pap.100倍

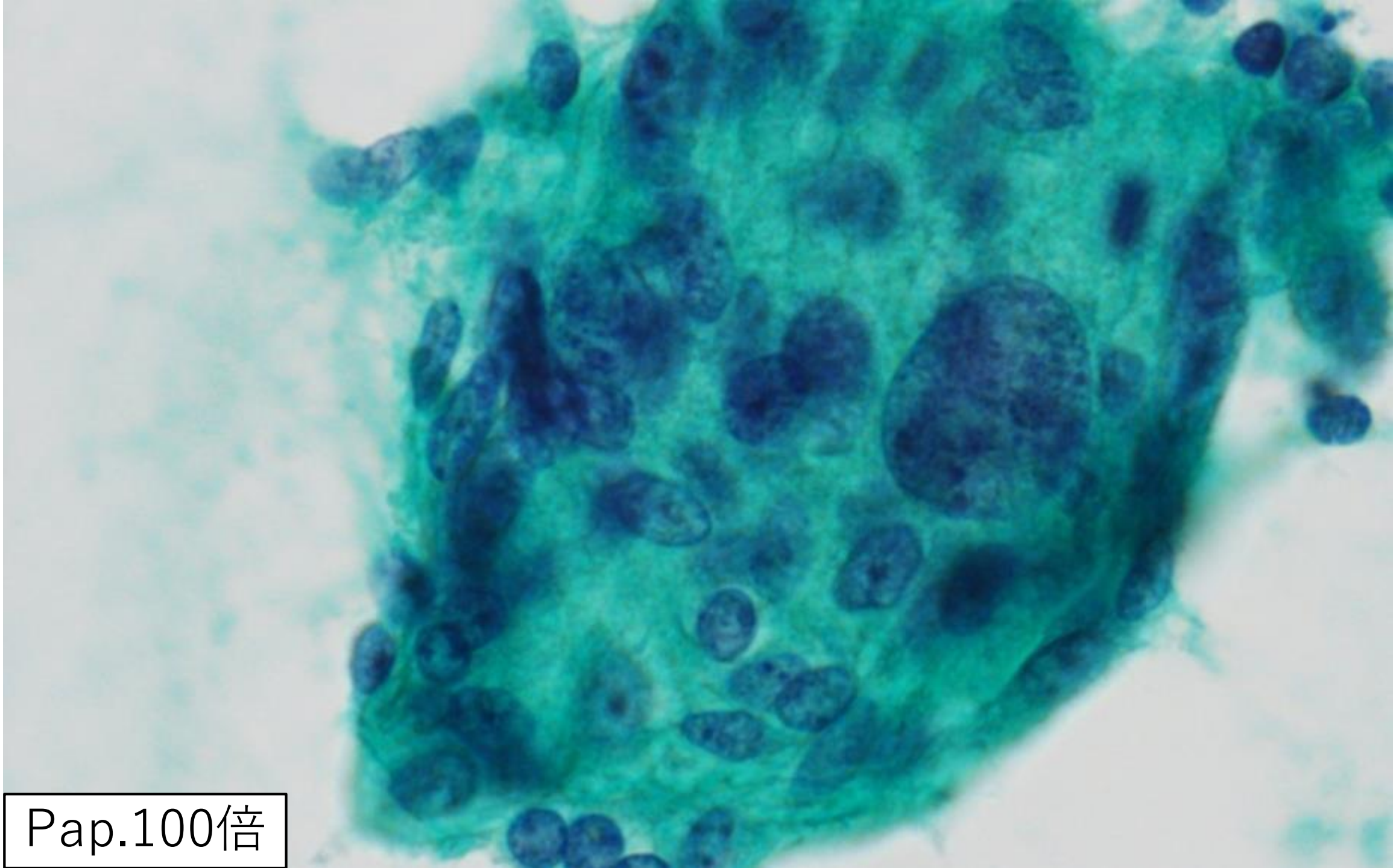

Pap.100倍

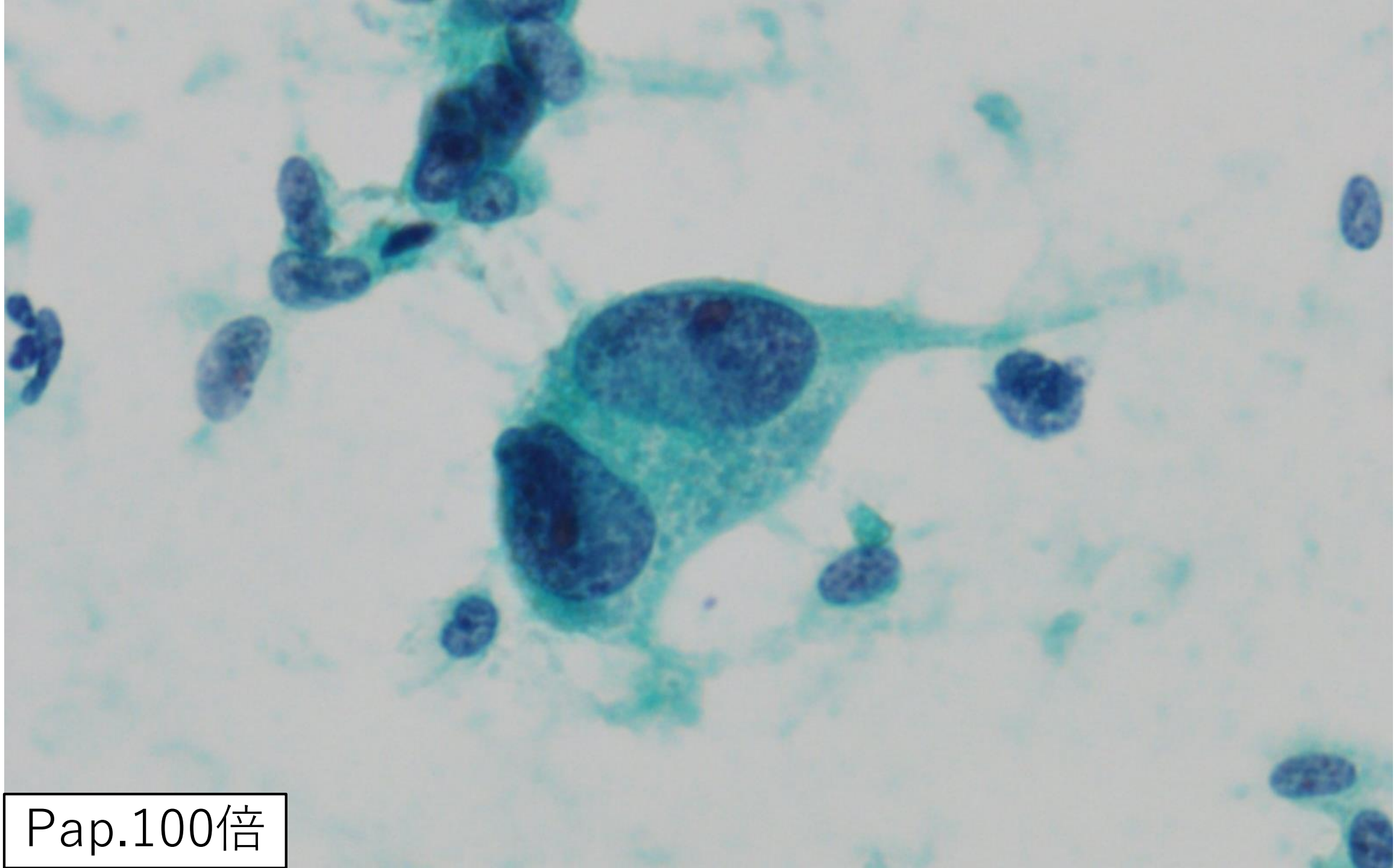

Pap.100倍

マクロ像

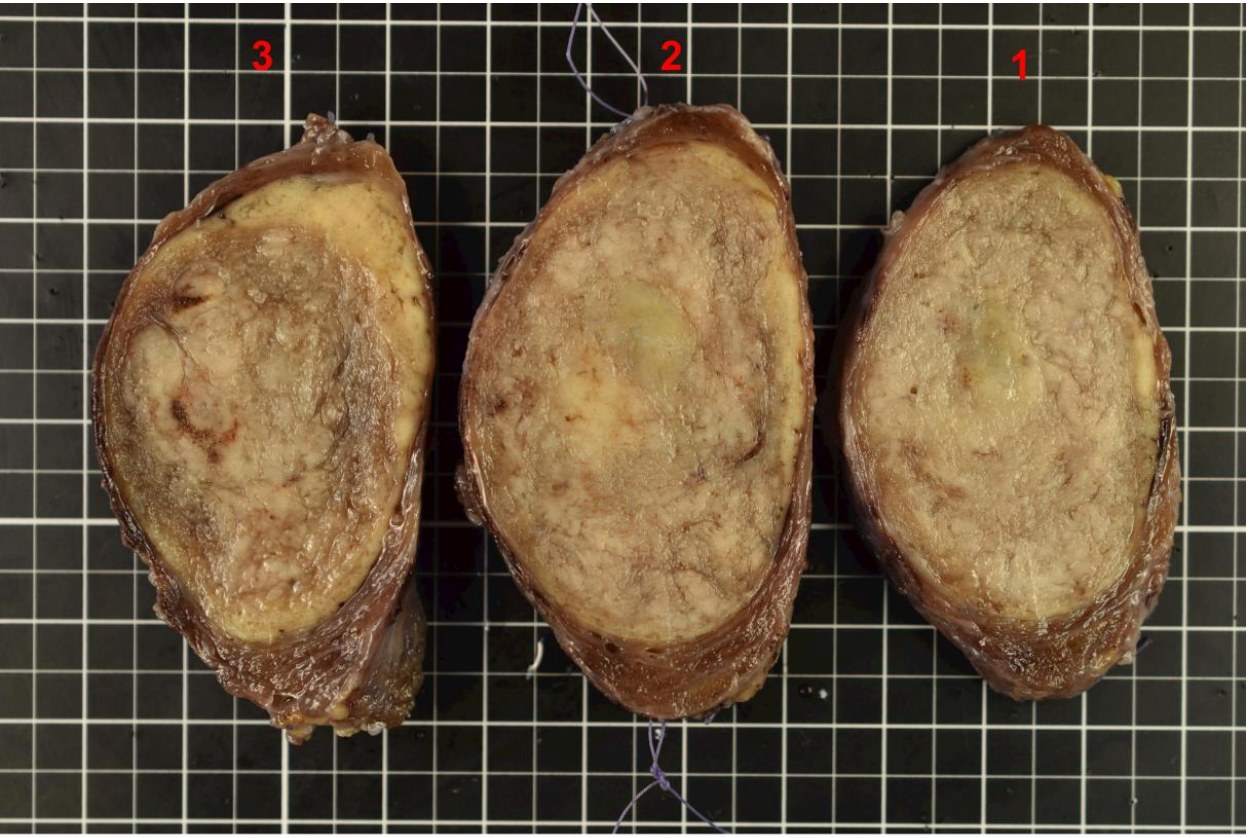

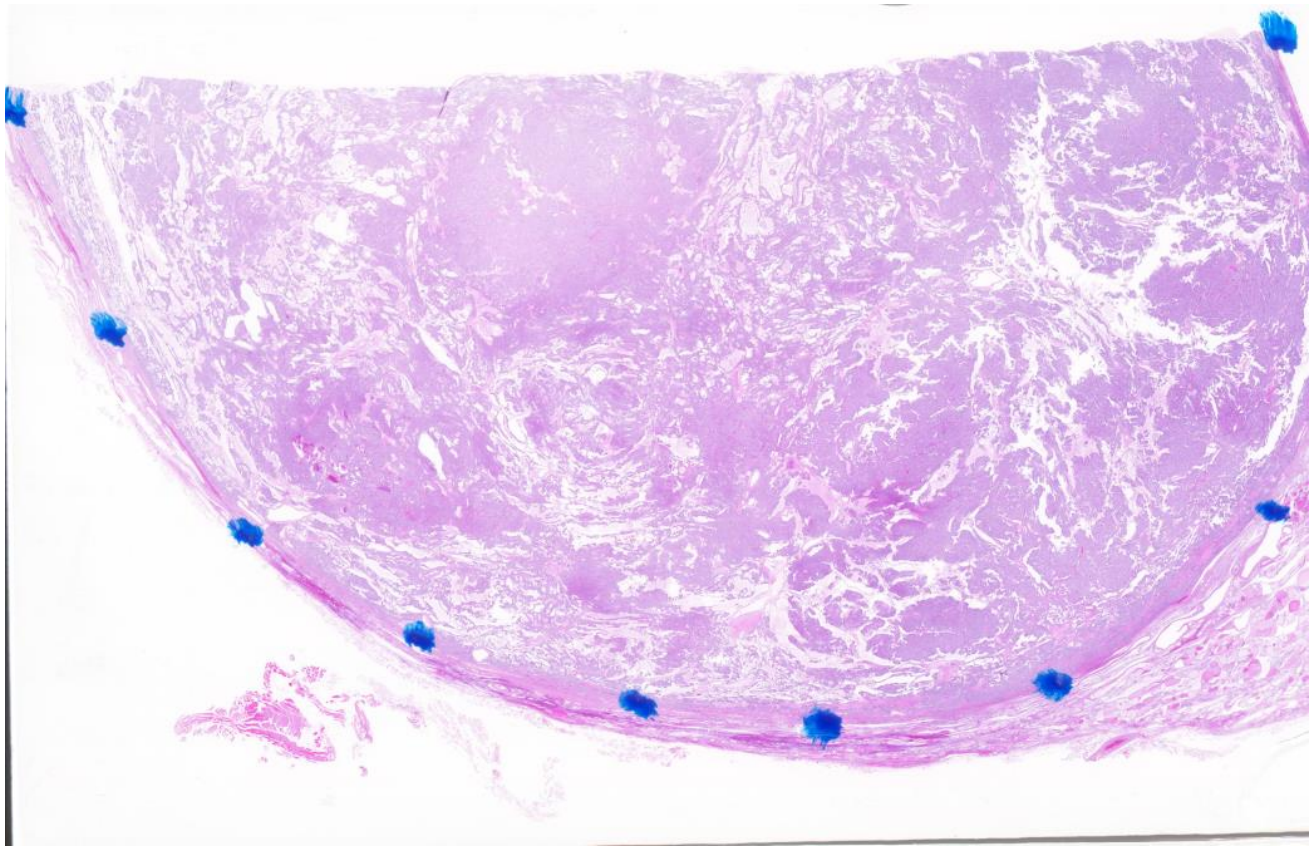

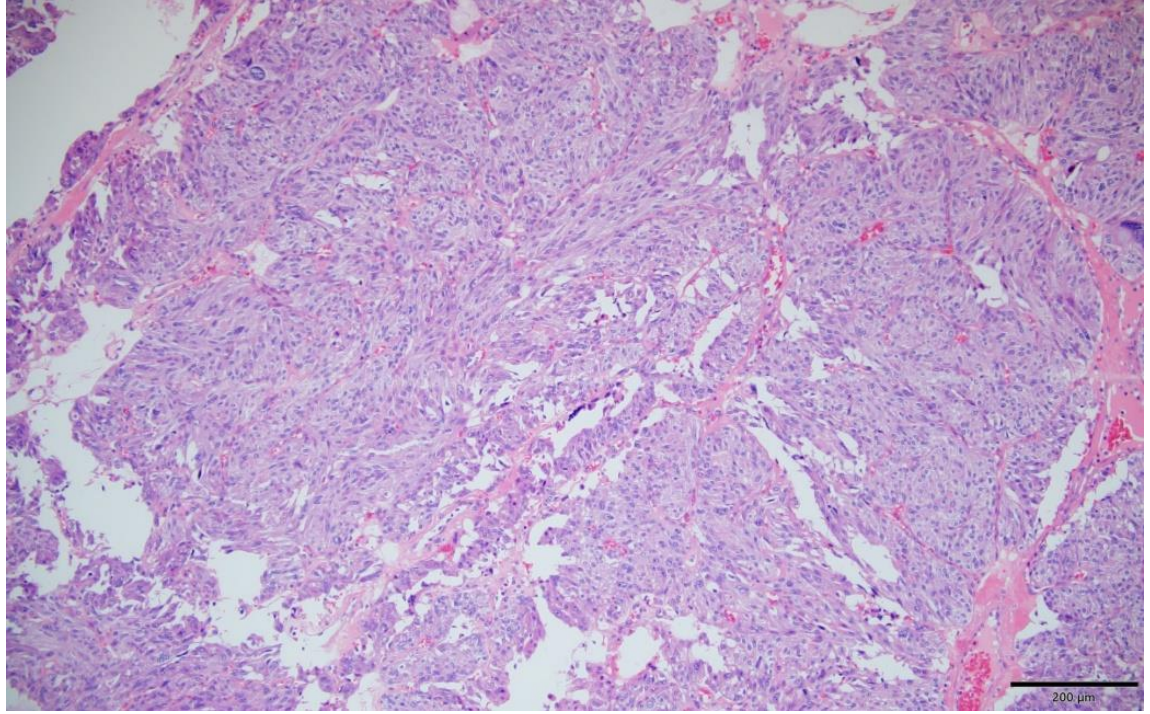
200 µm

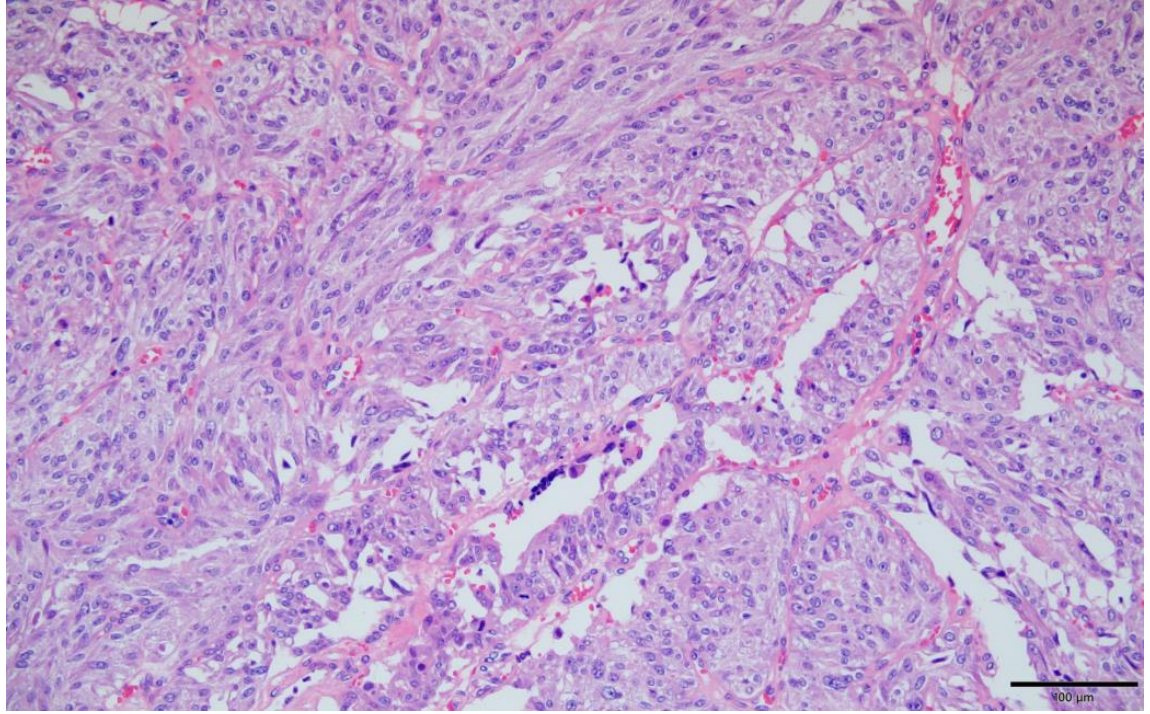
100 µm

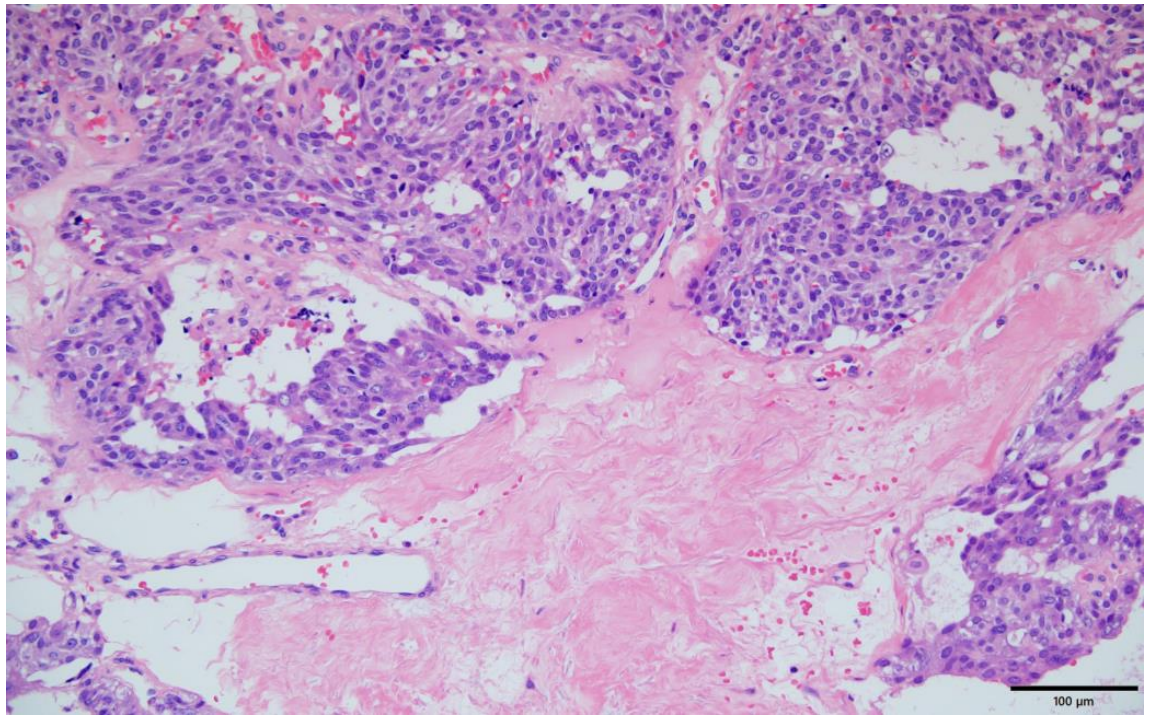
100 µm

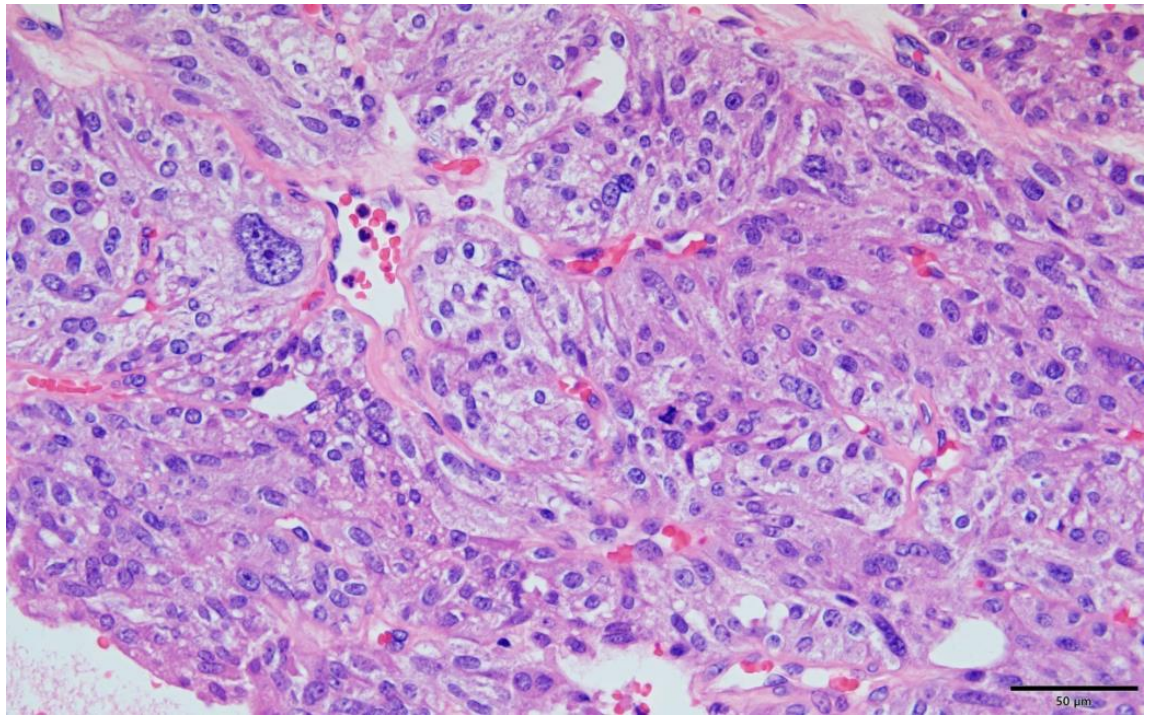
50 µm

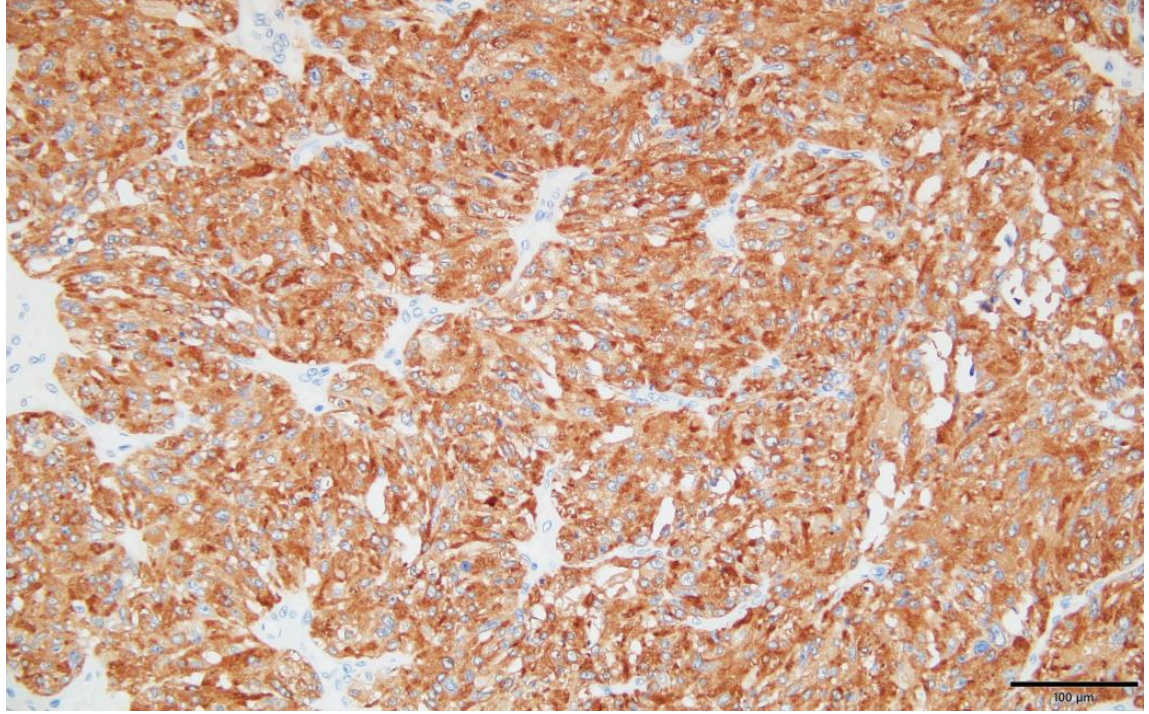

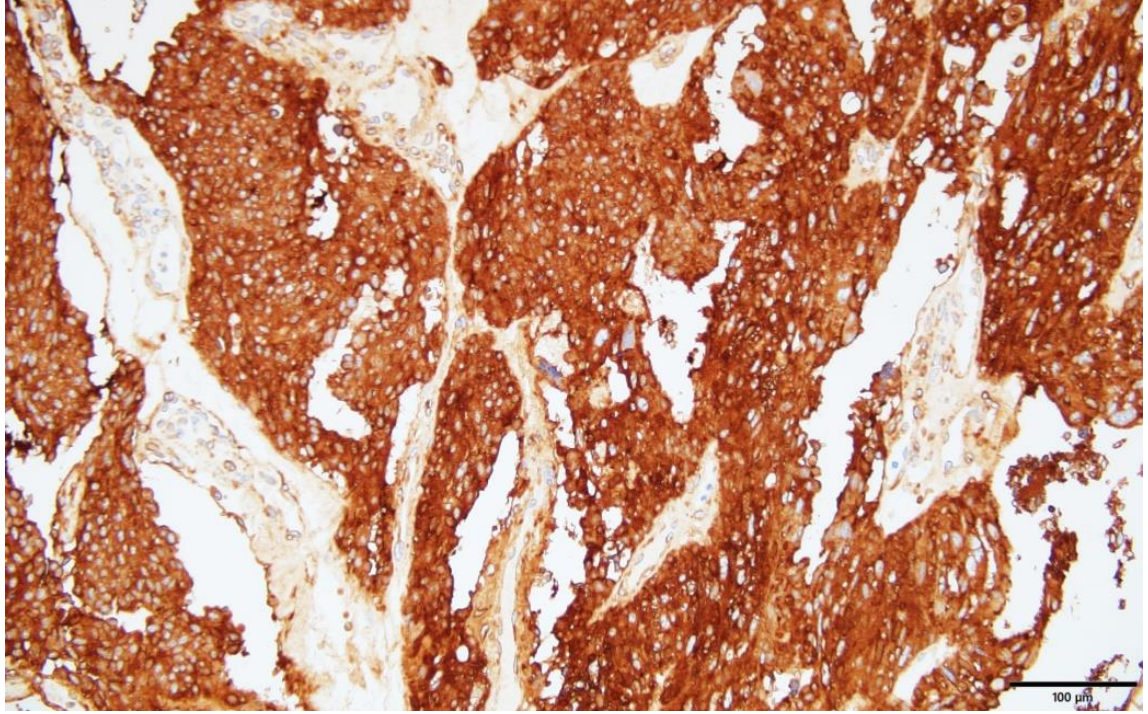

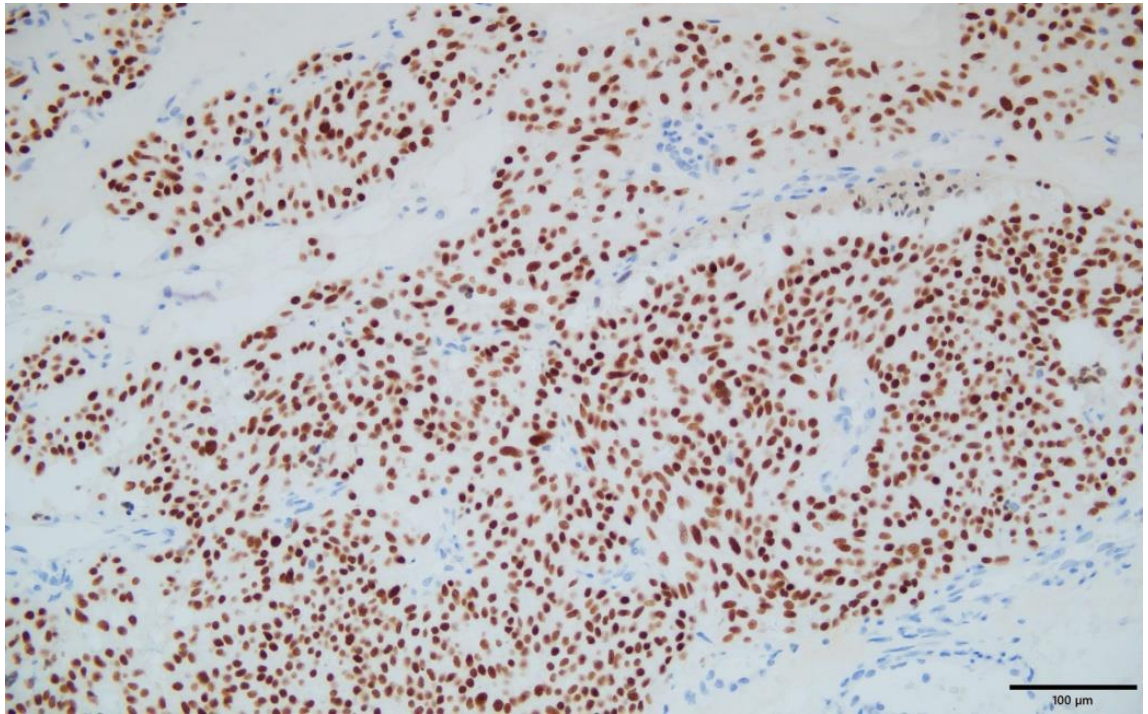

calcitonin

CEA

TTF-1

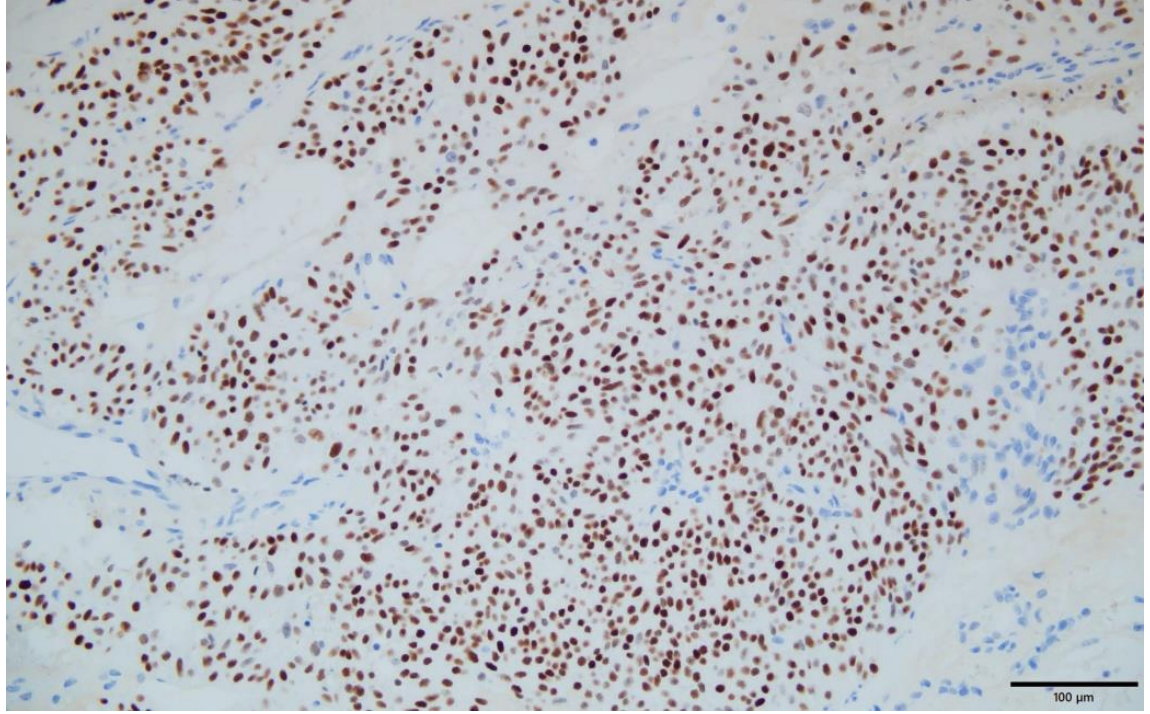

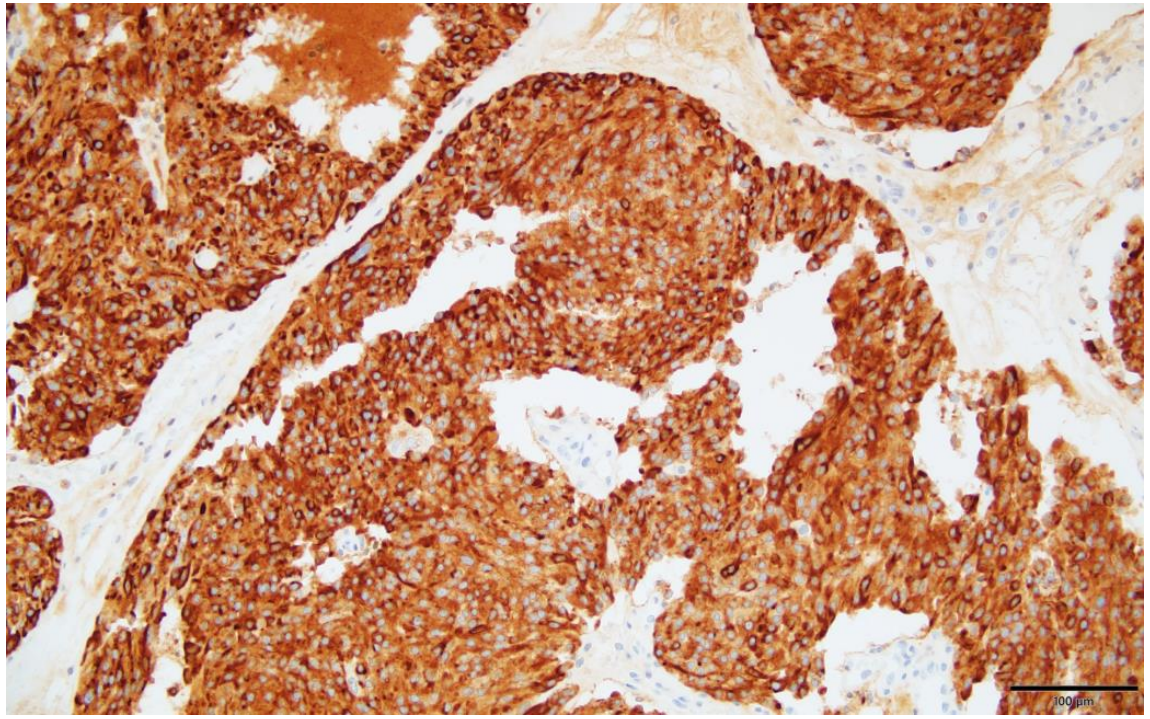

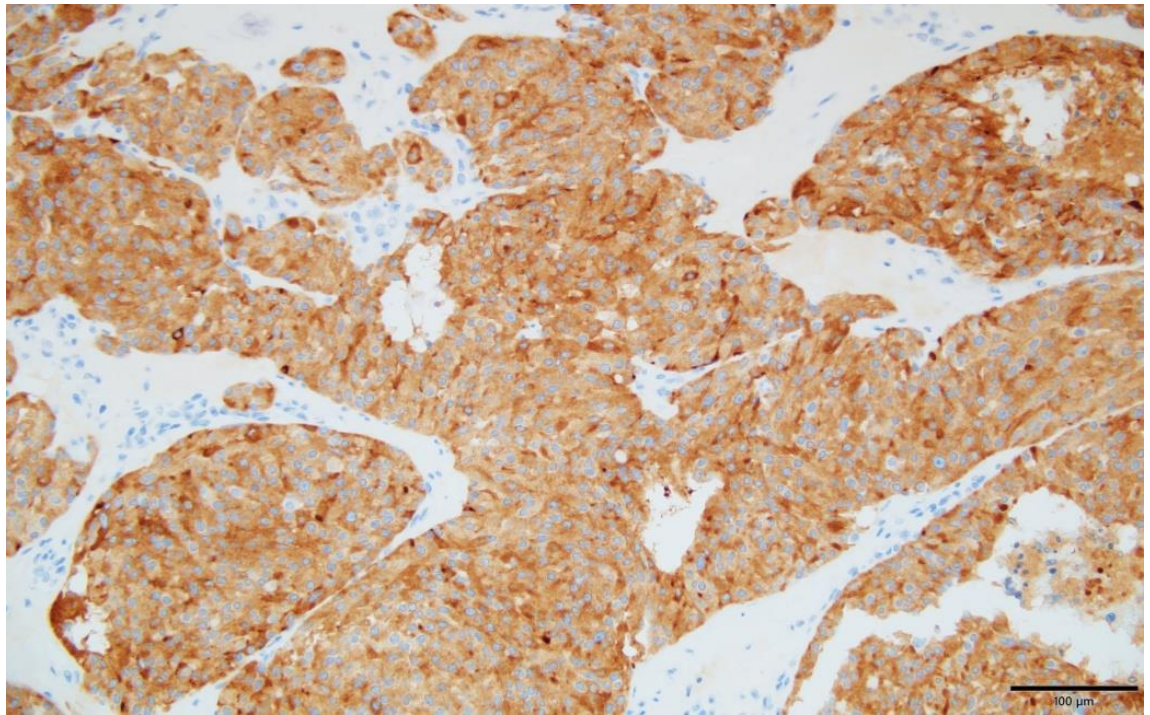

INSM1

chromograninA

Synaptophysin

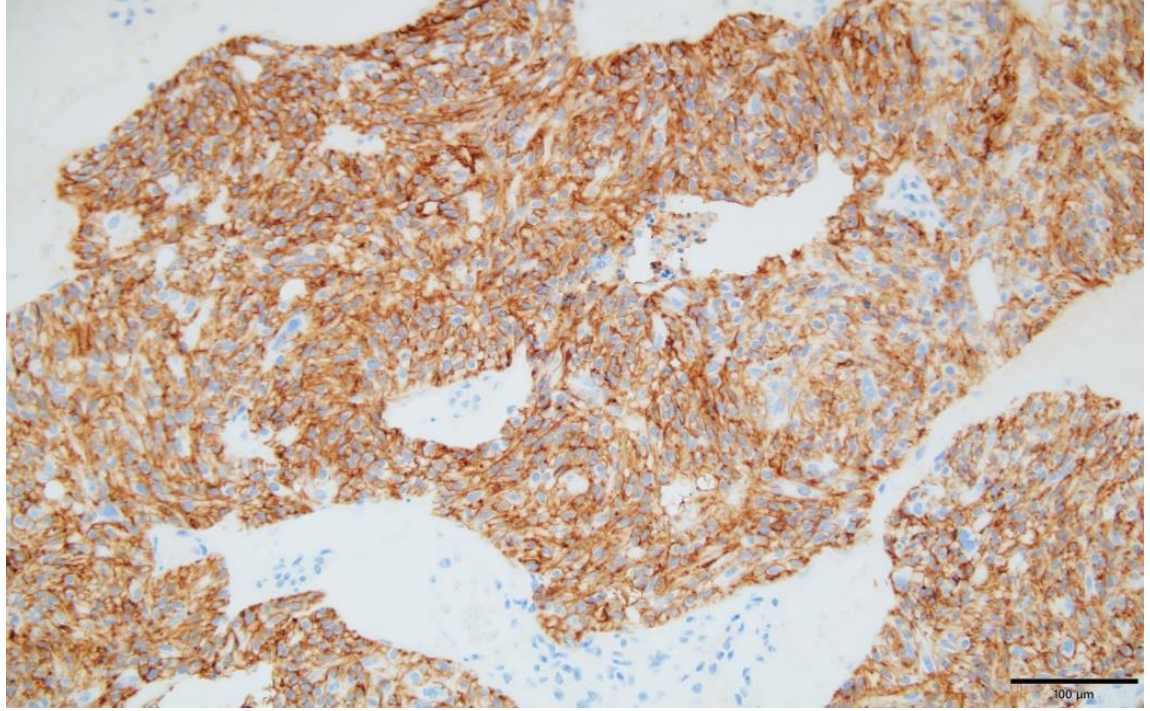

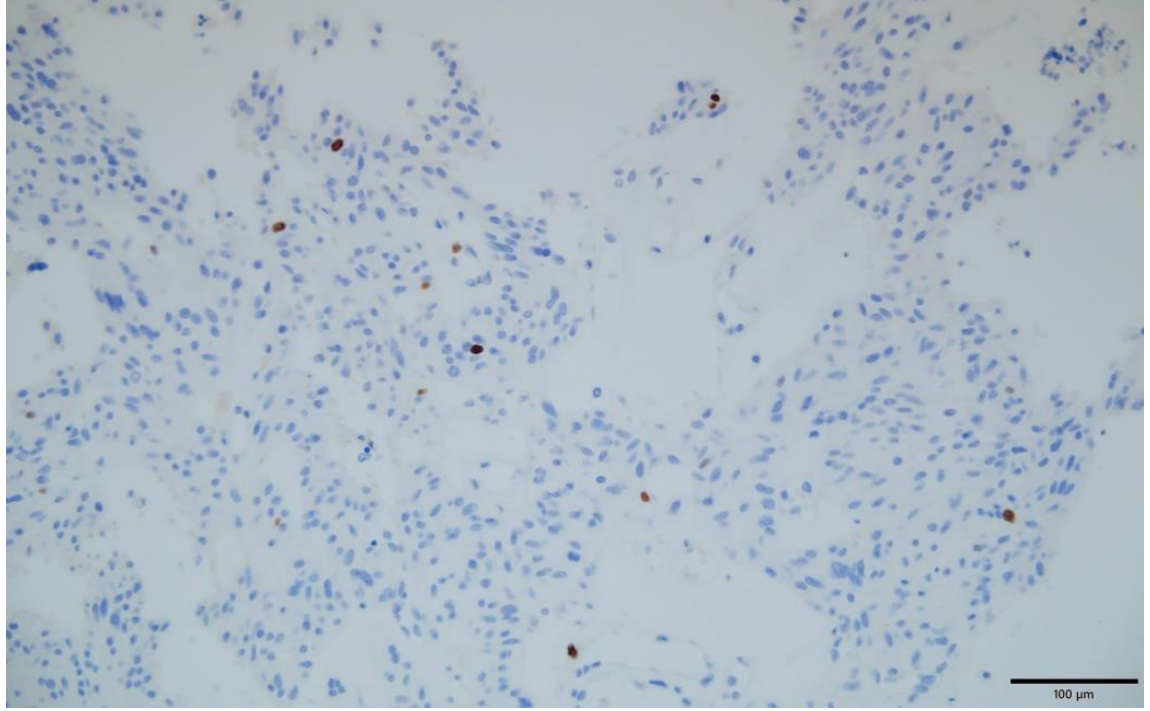

CD56

Ki67

組織診断

Medullary carcinoma of the Thyroid

（選択肢）

①橋本病

②腺腫様甲状腺腫

③乳頭癌

④髄様癌

⑤未分化癌

髄様癌

カルシトニンを産生する甲状腺傍濾胞細胞（C細胞）に由来する癌。甲状腺悪性腫瘍の約1-2％と稀な疾患である。特徴として血中カルシトニン、CEAの高値を認める。

・約30％が遺伝性、約70％は非遺伝性（散発性）

・遺伝性髄様癌には多発性内分泌腺腫症2型（Multiple Endocrine Neoplasia type 2：MEN2型）と家族性甲状腺髄様癌（Familial Medullary Thyroid Carcinoma：FMTC）がある。

・多発性内分泌腫瘍症2型とは

MEN2A：ほぼ100％に甲状腺髄様癌を発症、約50％に副腎の褐色細胞腫、5％に副甲状腺機能亢進症を発症する。

MEN2B：ほぼ100％に甲状腺髄様癌を発症、副腎の褐色細胞腫、粘膜下神経腫、腸管神経節腫、マルファン様体型を合併。

・MEN2型及び家族性甲状腺髄様癌（FMTC）の約95％で染色体10番長腕に位置するRET遺伝子の変異が証明される。非遺伝性甲状腺髄様癌の約50％でも変異が認められる。

髄様癌

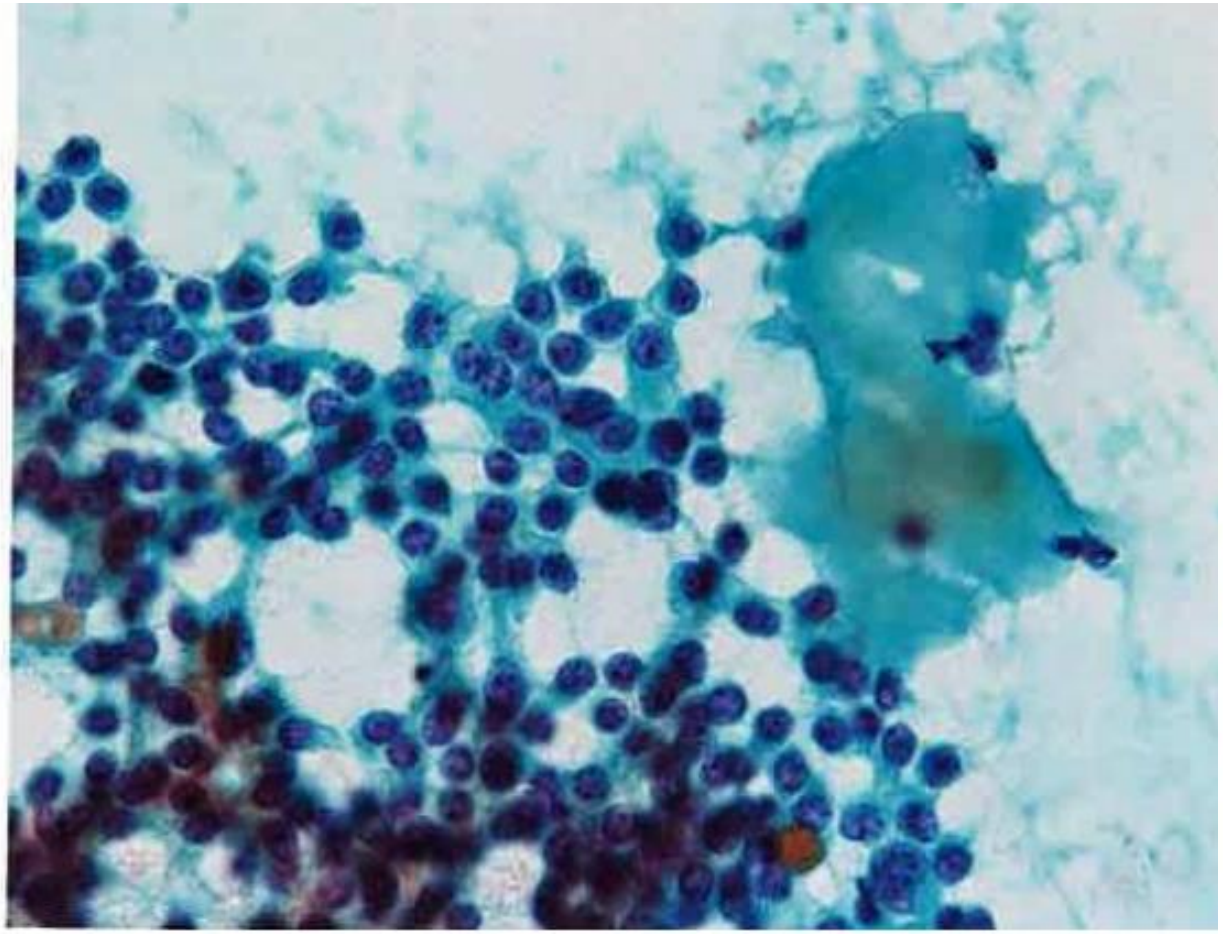

細胞診ガイドラインより抜粋

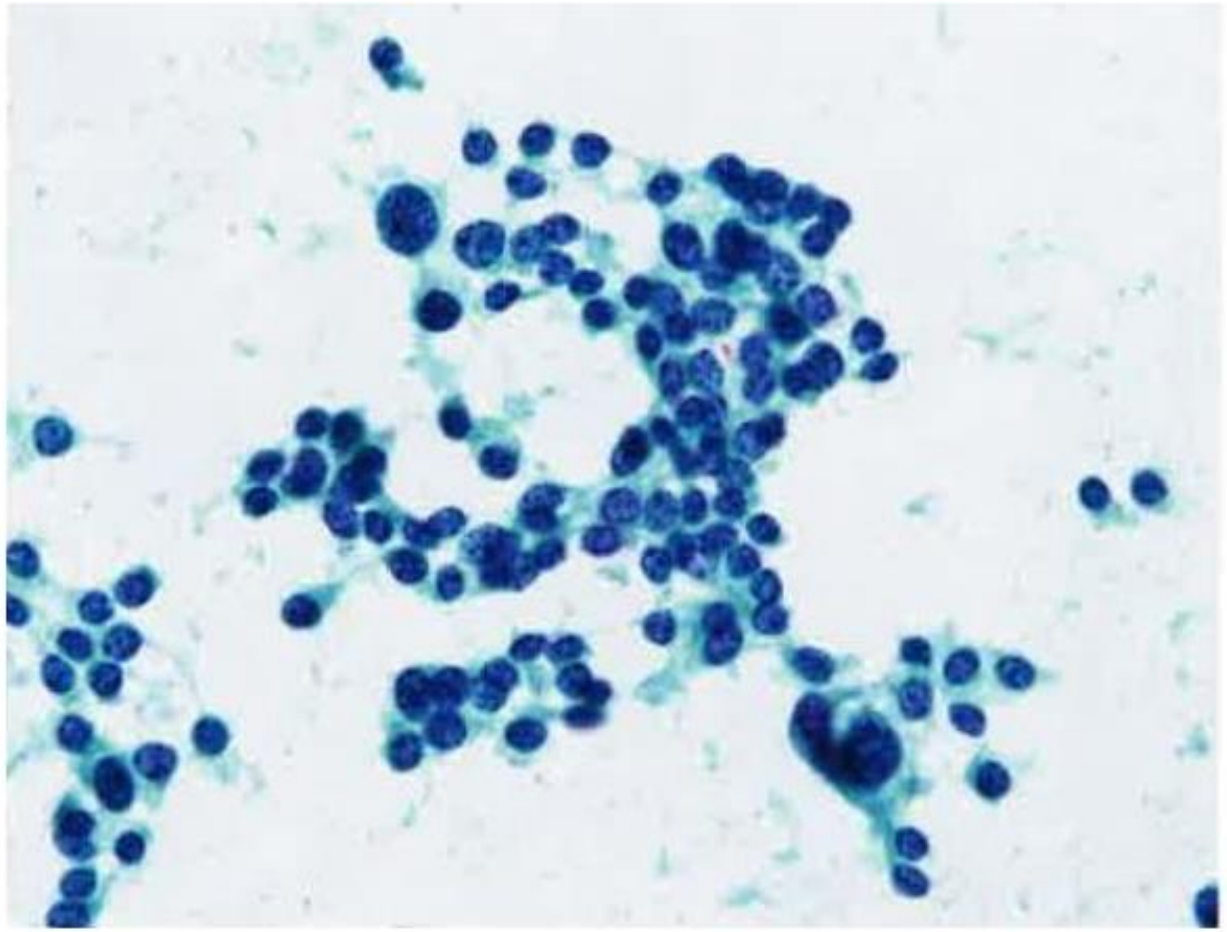

細胞診ガイドラインより抜粋

髄様癌

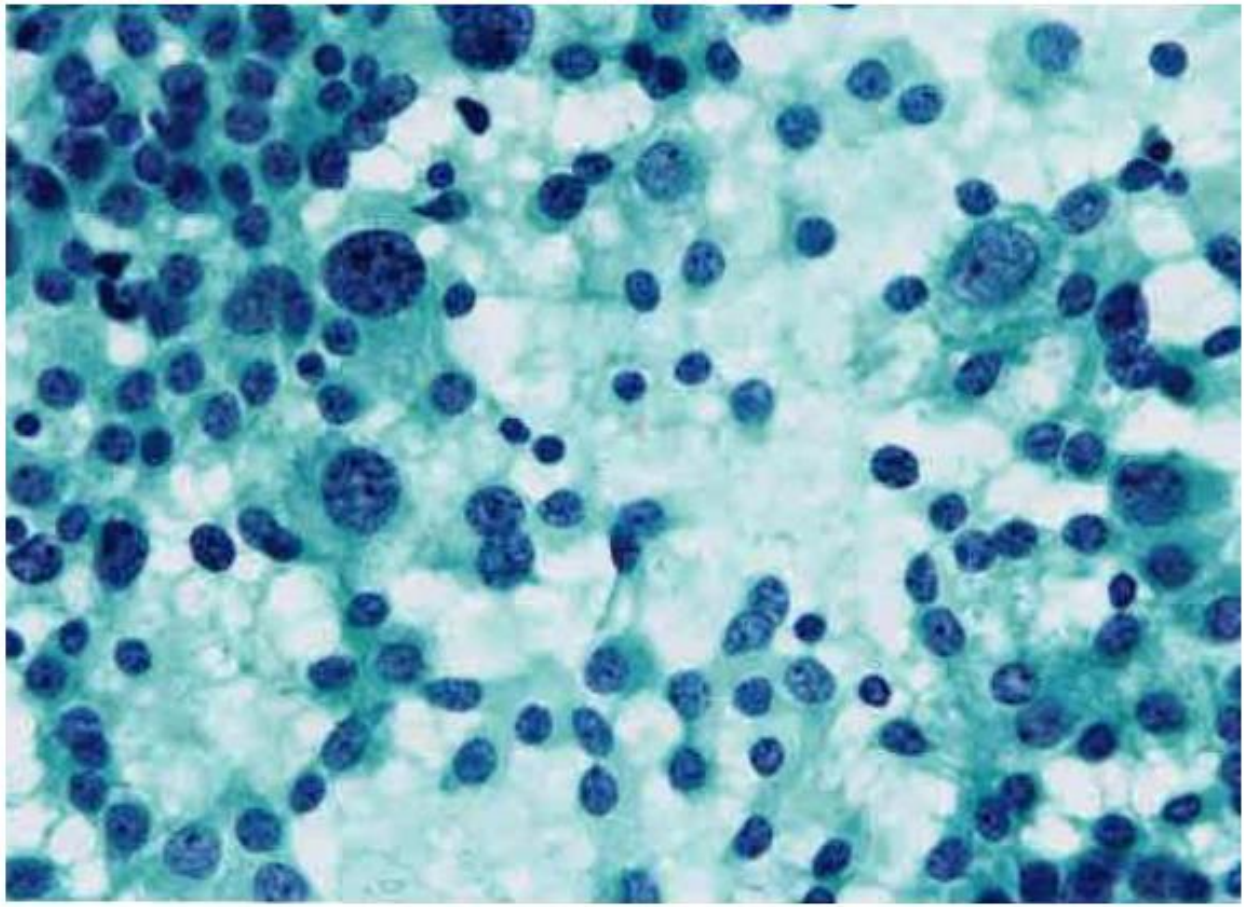

細胞診ガイドラインより抜粋

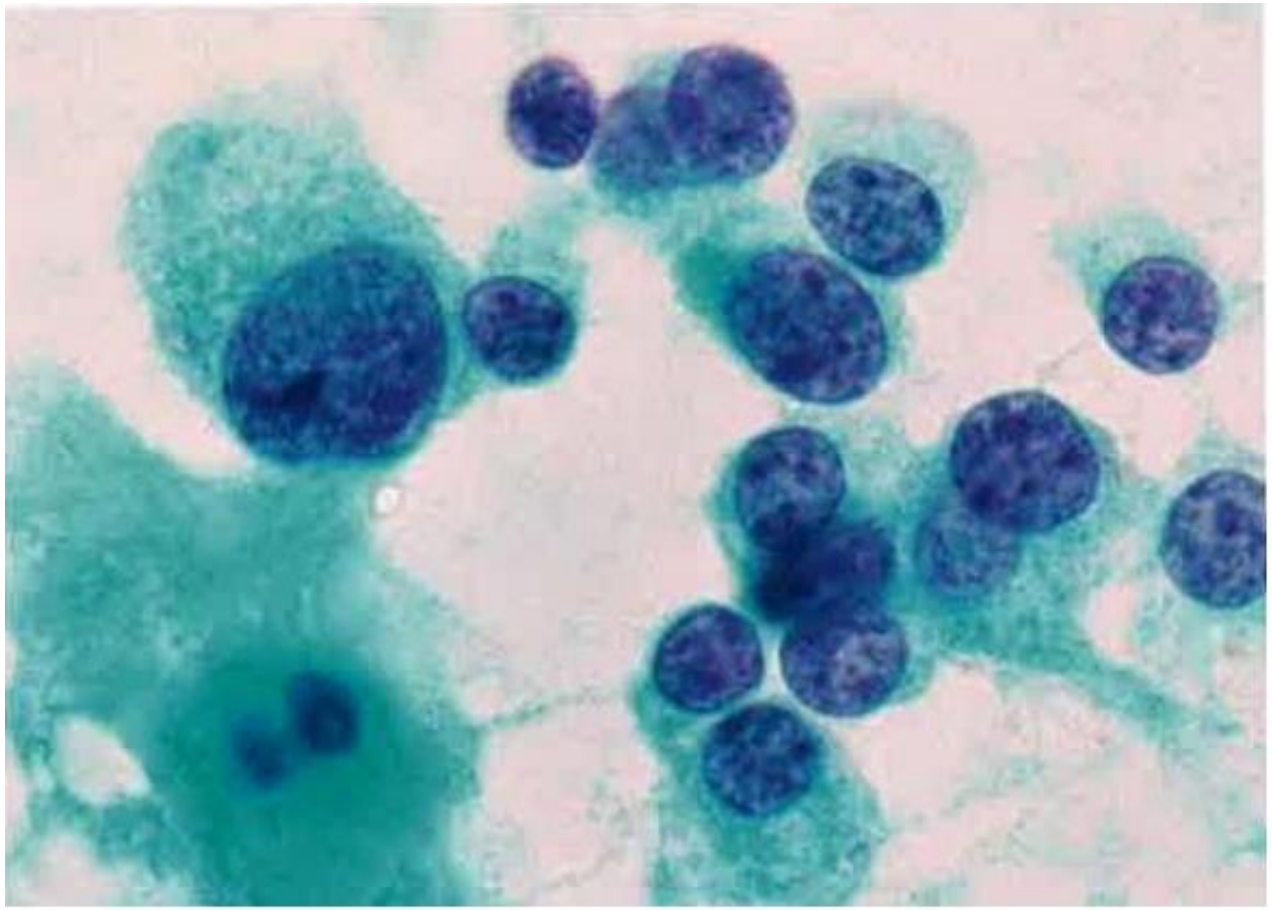

細胞診ガイドラインより抜粋

髄様癌

- 背景にアミロイドを認めることが多い
- 細胞の結合性が弱く、疎な結合や孤立散在性
- 核は円形～紡錘形で偏在傾向
- 粗大顆粒状のクロマチン（ゴマ塩状クロマチン）
- 過染性核や核内細胞質封入体が見られることがある

腺腫様甲状腺腫

細胞診ガイドラインより抜粋

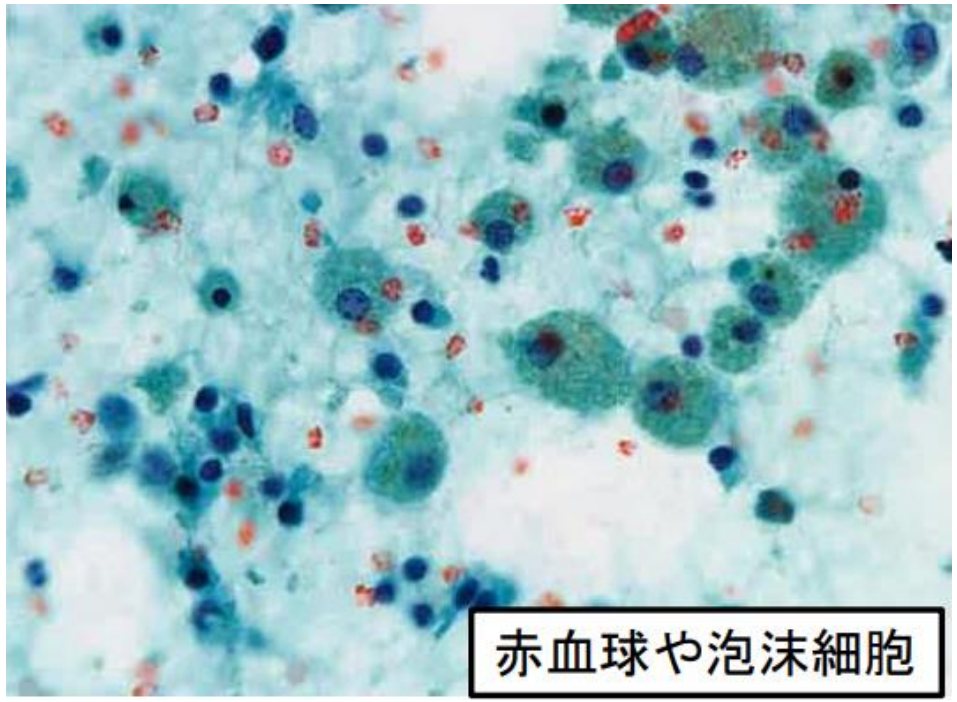

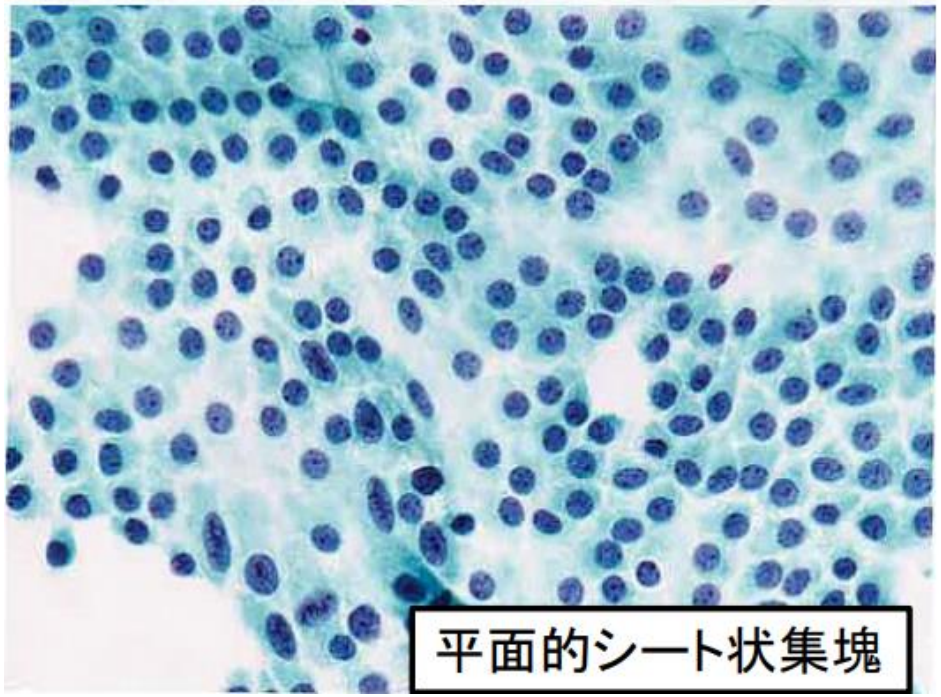

- 背景に赤血球や泡沫細胞、コロイド
- 平面的、シート状に出現
- 集塊の密度は低く、細胞異型は軽度
- 濾胞上皮細胞は小型核中心で、一部に大小不同

細胞診ガイドラインより抜粋

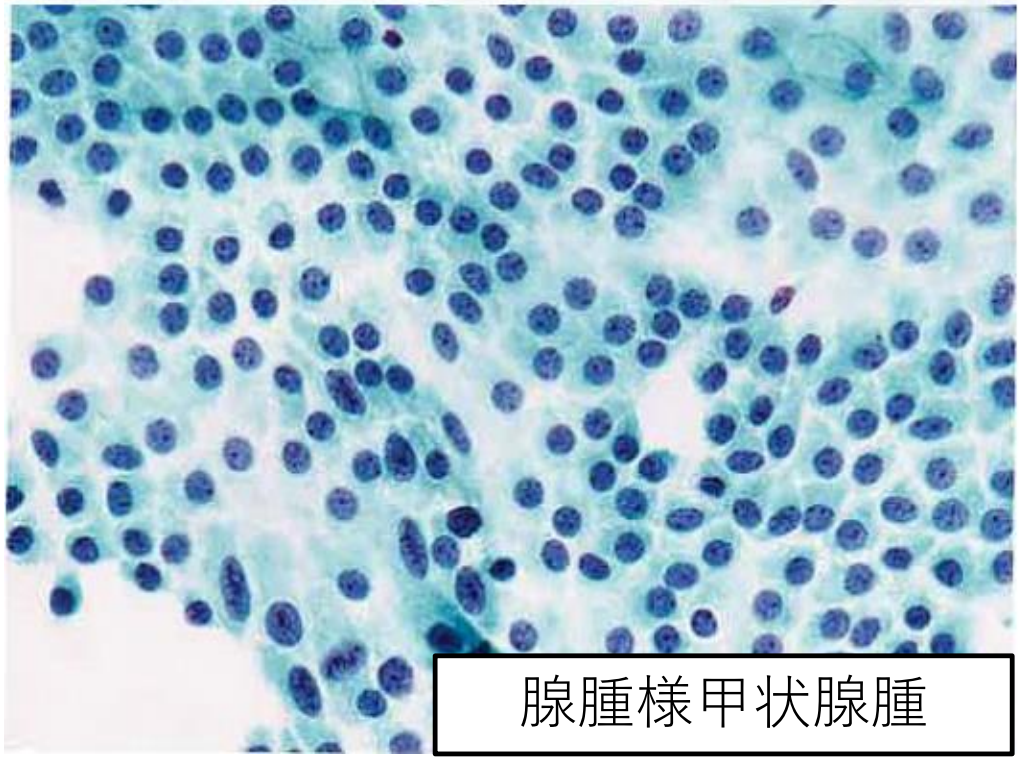

腺腫様甲状腺腫

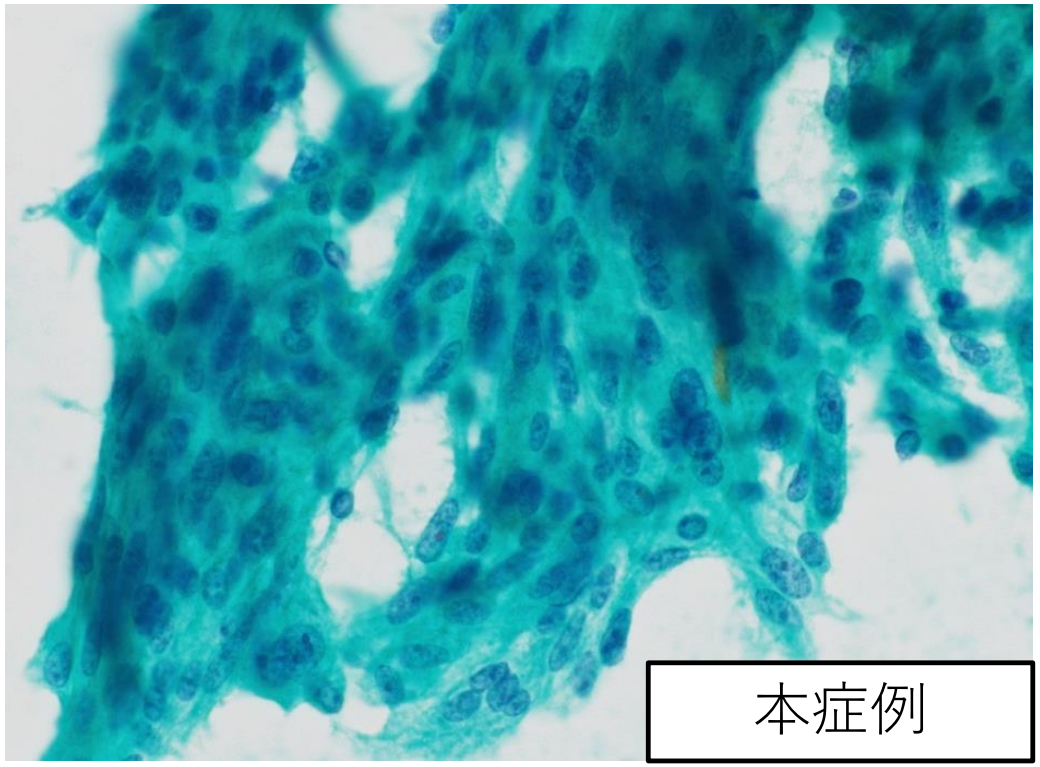

本症例

（鑑別点）

・背景の泡沫細胞やコロイド

・平面的なシート状の集塊

・核異型の有無、クロマチン

橋本病

アトラス細胞診と病理診断より抜粋

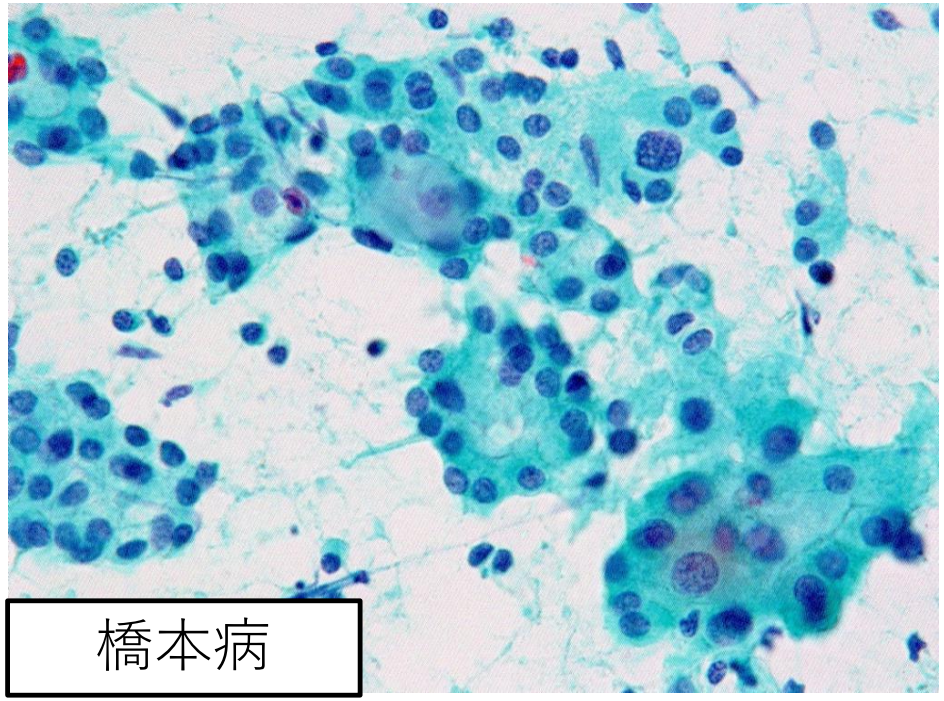

橋本病

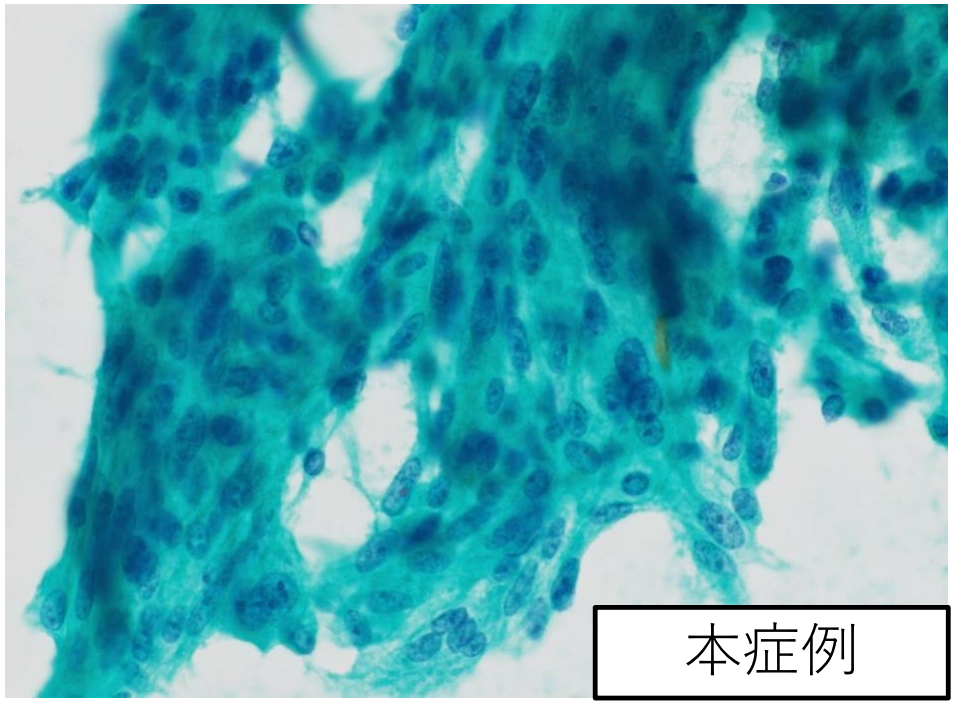

本症例

（鑑別点）

・背景のリンパ球

・好酸性細胞からなる小濾胞状の構造

・核異型の有無、粗大顆粒状のクロマチン増量

乳頭癌

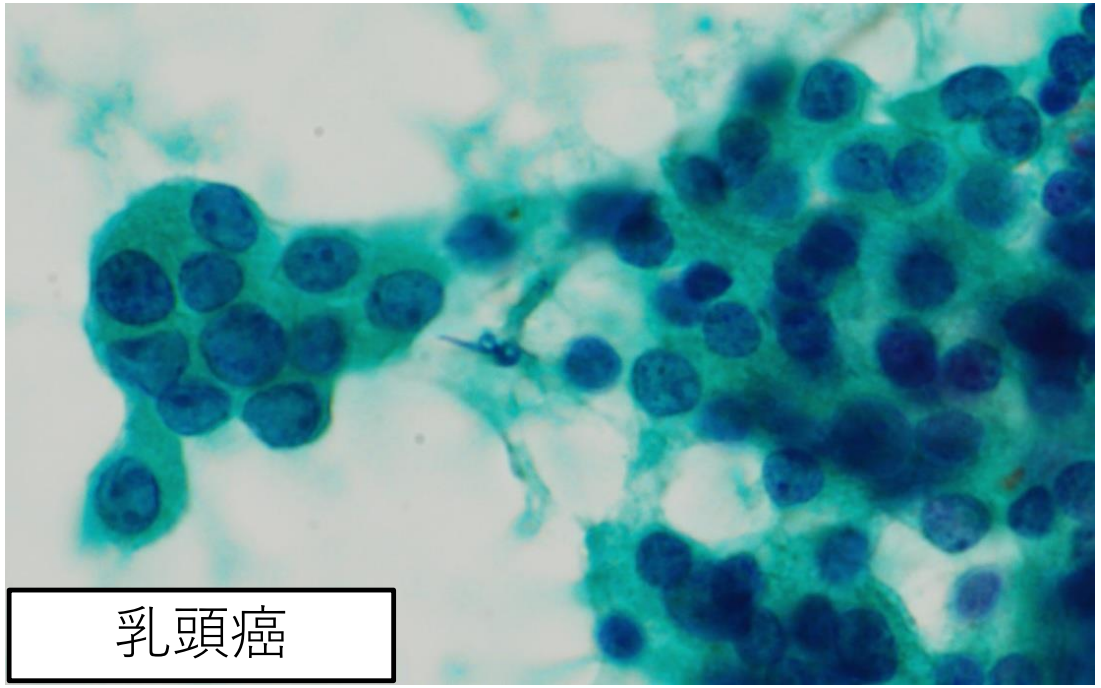

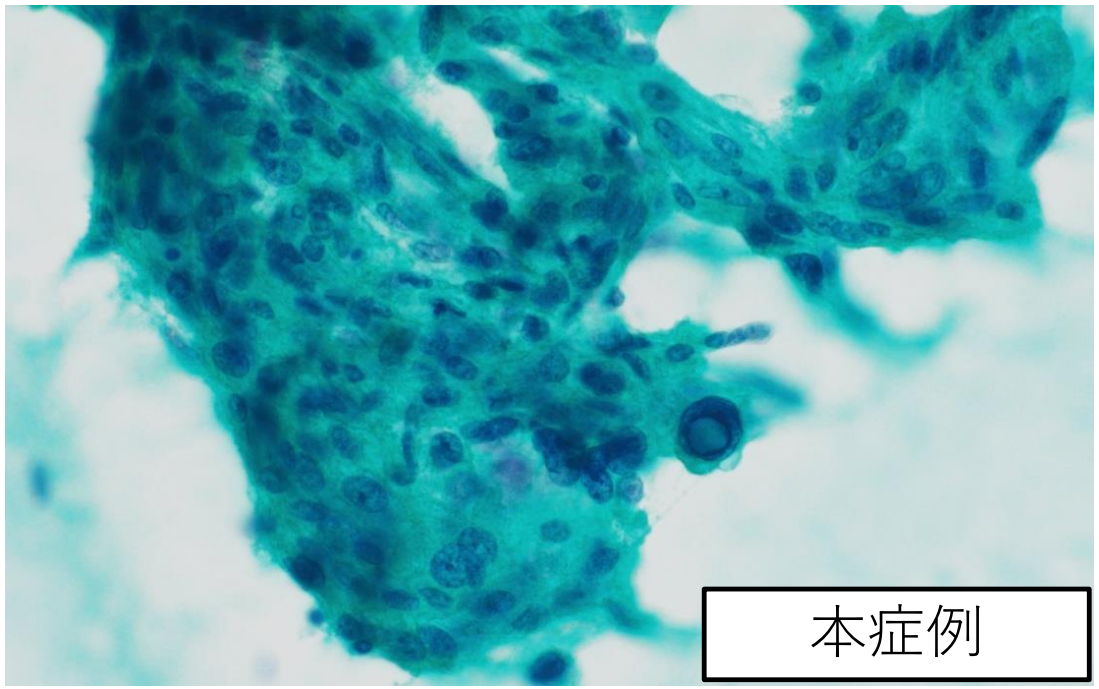

（鑑別点）

・背景のローピーコロイドや砂粒小体

・乳頭状集塊や平面的なシート状集塊

・すりガラス状核、核溝

未分化癌

アトラス細胞診と病理診断より抜粋

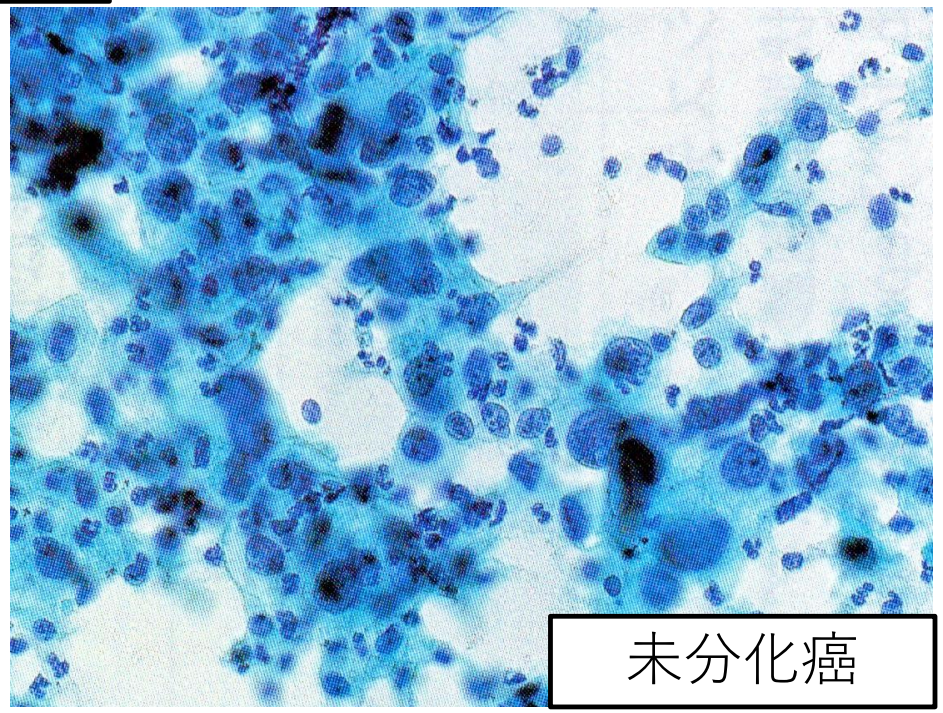

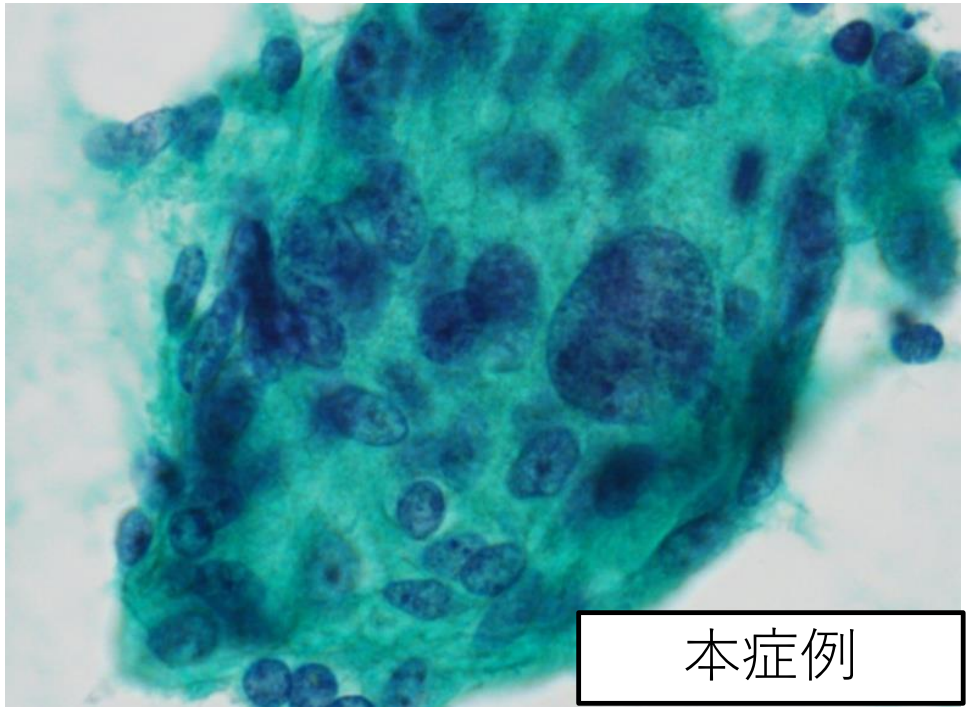

（鑑別点）

・背景の壊死、出血

・孤立散在性、結合の疎な集塊で出現する

・細胞異型（多核、巨核の出現）

未分化癌

実践甲状腺・唾液腺細胞診より抜粋

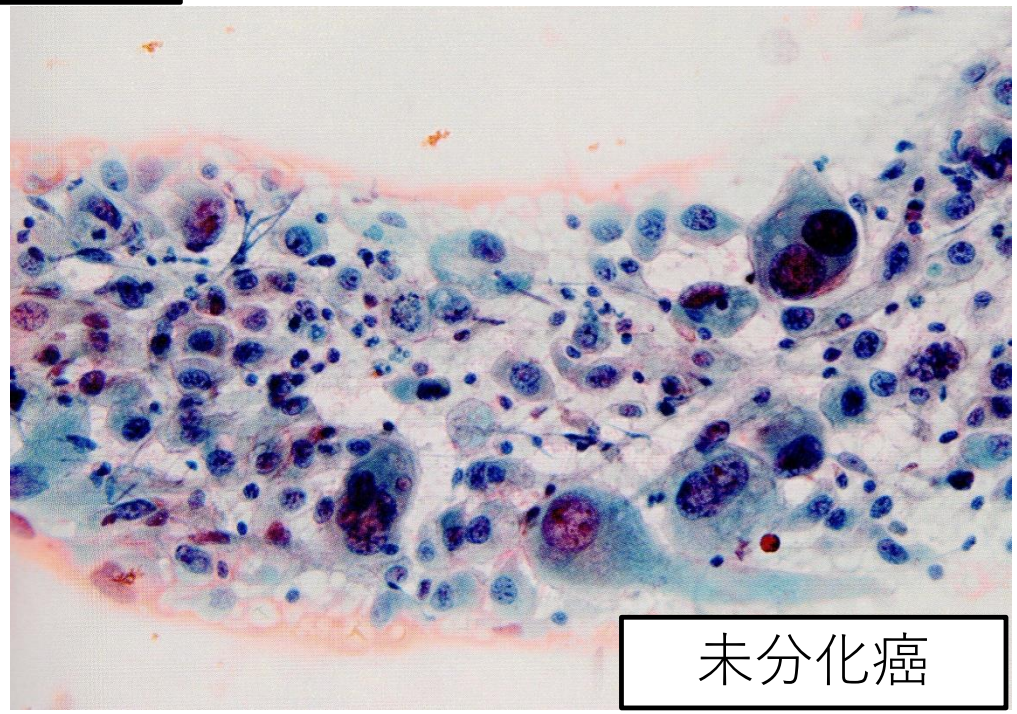

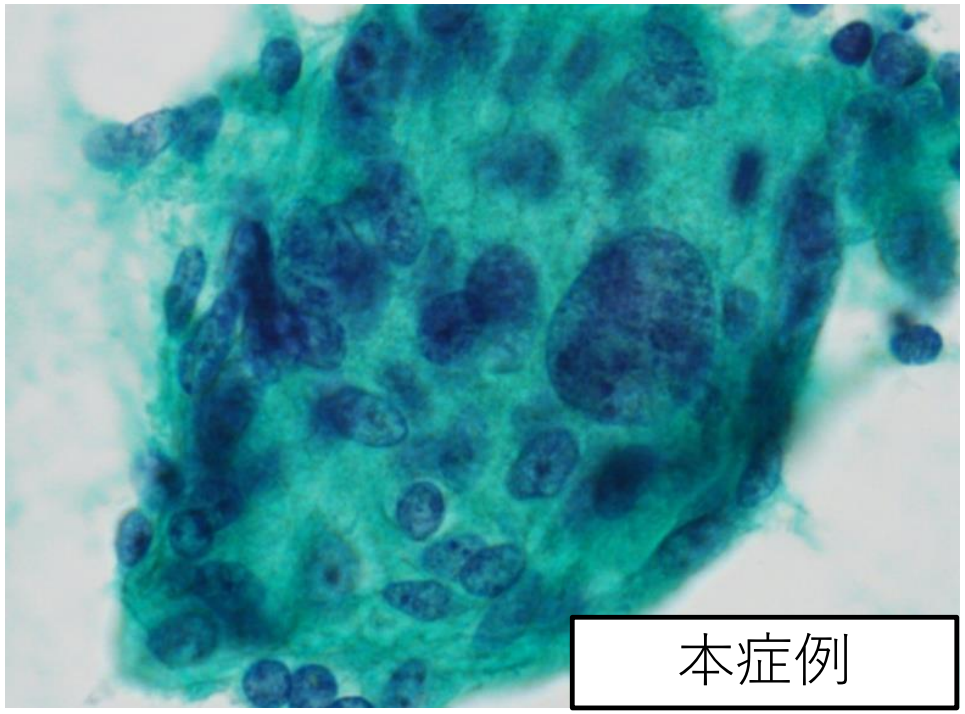

（鑑別点）

・背景の壊死、出血

・孤立散在性、結合の疎な集塊で出現する

・細胞異型（多核、巨核の出現）

今回のまとめ

・甲状腺悪性腫瘍では比較的稀な髄様癌の症例を経験した

・典型的な髄様癌とは異なり、結合性の強い細胞集塊が多数出現していた

・核所見などから比較的容易に診断が可能であった

・多様な細胞像がみられる場合には、総合的に所見をよみ診断につなげる